VETERINARY
focus
#23.2
2015

A revista internacional do Médico-Veterinário de animais de companhia

Questões gastrintestinais

• Tríade felina • Distúrbios digestivos de cães de trabalho e atletas • Como abordar... Constipação no gato • Microbioma gastrintestinal canino na saúde e na doença • Tratamento da doença inflamatória intestinal canina • Epidemiologia da infecção por parvovírus canino nos Estados Unidos • Tumores intestinais em gatos • Doenças do esôfago • Para recortar e guardar... Uma abordagem passo a passo para cães e gatos com diarreia crônica

ROYAL CANIN

VETERINARY EXCLUSIVE

ROYAL CANIN

VETERINARY DIET

Só quem tem mais de **40 anos** dedicados à nutrição, pode oferecer a mais **completa linha de alimentos auxiliares** no tratamento de gatos e cães.

A **Linha Veterinary Diet®** Royal Canin é o resultado de um contínuo processo de pesquisa e inovação, em colaboração com Médicos-Veterinários, Criadores e Universidades ao redor do mundo. Desenvolvidos com base nos mais recentes conhecimentos da Nutrição Clínica de gatos e cães e formulados com ingredientes rigorosamente selecionados e balanceados para serem utilizados como coadjuvantes no tratamento de diversas doenças, estes alimentos contribuem para minimizar os sinais clínicos, facilitar a recuperação e no manejo dos pacientes, oferecendo alta qualidade nutricional com palatabilidade excepcional. Pergunte ao Médico-Veterinário como esses alimentos podem auxiliar o tratamento do seu animal.

Nutrição Saúde

40 ANOS de NUTRIÇÃO SAÚDE

Curtir
facebook.com/royalcaninindobrasil

@royal_canin

royalcanin.com.br
0800 703 55 88

Venda exclusiva em petshops e clínicas veterinárias © ROYAL CANIN SAS 2014. All Rights Reserved.

EDITORIAL

02 **Tríade felina**
Isabelle Cattin

09 **Distúrbios digestivos de cães de trabalho e atletas**
Laurence Yaguiyan-Colliard e Dominique Grandjean

14 **Como abordar… Constipação no gato**
Valérie Freiche

22 **Microbioma gastrintestinal canino na saúde e na doença**
Jan Suchodolski e Kenneth Simpson

29 **Tratamento da doença inflamatória intestinal canina**
Kenneth Simpson

37 **Epidemiologia da infecção por parvovírus canino nos Estados Unidos**
Sandi Lefebvre

39 **Tumores intestinais em gatos**
Laura Marconato e Giuliano Bettini

46 **Doenças do esôfago**
Iwan Burgener

54 **Para recortar e guardar... Uma abordagem passo a passo para cães e gatos com diarreia crônica**
Jörg Steiner

Um conceito frequentemente utilizado para os alunos de graduação em veterinária e medicina durante sua formação acadêmica é a noção de que o sistema digestivo – com a boca em uma extremidade e o ânus na outra, em que ambos se comunicam diretamente com o ambiente externo – possa ser considerado como um longo tubo que, de fato, está desconectado do corpo. É óbvio que esse conceito não convence, pois não é preciso muito conhecimento médico para concluir que os órgãos (que, juntos, compõem o trato digestório) estão, na verdade, bem interligados com outras estruturas do corpo e que o sistema está longe de ser uma entidade autônoma ou isolada; além do mais, sem a nutrição fornecida por ele, o animal simplesmente deixaria de existir.

Outro conceito que surge ao se considerar o trato gastrintestinal está em quão relevante ele é no cotidiano, pois utilizamos partes de sua anatomia ou função fisiológica como metáforas na fala do dia a dia — por exemplo, falamos em "digerir informações" (do inglês "digesting information") ao aprendermos algo novo ou "ter coragem" (do inglês "having guts" ['possuir intestinos' em uma tradução literal]) como uma frase para indicar ousadia — e isso certamente reflete o quão importante é um sistema gastrintestinal saudável para nossas vidas cotidianas. Certamente, todos nós precisamos comer para sobreviver e, embora não possamos contemplar nossa própria função hepática diariamente, temos plena consciência de nosso sistema digestivo e seu funcionamento várias vezes ao dia. Mas, embora todos os animais comam para viver, quando surge algum problema com o sistema digestivo — e existem muitos deles, seja diarreia ou vômito agudos ou má-absorção ou constipação crônicas — ele pode ser a causa de maiores preocupações.

A partir de tudo o que foi exposto acima, chegamos à conclusão inevitável de que essa edição da revista Focus fornecerá reflexão para o leitor. Apresenta o sumário como uma espécie de *menu*, oferecido aos que tem fome de conhecimento como um verdadeiro banquete de saber. *Bon appétit!*

Ewan McNeill – editor-chefe

Veterinary Focus, Vol 23 n°2 - 2013
Edição Brasileira: jan 2015

Encontre os volumes mais recentes da Veterinary Focus no website IVIS: www.ivis.org

Comitê editorial
- Franziska Conrad, DVM, Comunicação Científica, Royal Canin, Alemanha.
- Craig Datz, DVM, Dipl. ACVN, Gerente de Nutrição e Assuntos Científicos, Royal Canin, Estados Unidos
- Pauline Devlin, BSc, PhD, Comunicação Científica, Royal Canin, Reino Unido
- Laura Diana, DVM, Dipl. FCV, UBA, Comunicação Científica, Royal Canin, Argentina
- María Elena Fernández, DVM, Comunicação Científica, Royal Canin, Espanha
- Joanna Gale, BVetMed, CertLAS, MRCVS, Gerente de Comunicação Científica e Técnicas, WALTHAM Centre for Pet Nutrition, Reino Unido

Controle de traduções
- Giulio Giannotti, BSc, Gerente de Produtos, RoyalCanin, Itália
- Hervé Marc, Gerente Global de Assuntos Corporativos, Royal Canin, França
- Philippe Marniquet, DVM, Dipl. ESSEC, Gerente de Comunicação Veterinária, Royal Canin, França
- Yann Quéau, DVM, Dipl. ACVN, Pesquisador em Nutrição, Royal Canin, França
- Elisabeth Landes, DVM (alemão)
- Clemens Schickling DVM (alemão)
- Noemi Del Castillo, PhD (espanhol)
- Giulio Giannotti, BSc (italiano)
- Matthias Ma, DVM (chinês)
- Yoshiko Nakamura, DVM (japonês)
- Boris Shulyak, PhD (russo)
- Christiane S. Prosser, DVM (português)

Editora representante: Buena Media Plus

CEO: Bernardo Gallitelli
Endereço: 85, avenue Pierre Grenier 92100 Boulogne - France
Fone: +33 (0) 1 72 44 62 00
Editor
- Ewan McNeill, BVMS, Cert VR, MRCVS

Secretárias editoriais
- Laurent Cathalan
lcathalan@buena-media.fr

Arte gráfica
- Pierre Ménard

Impresso na União Europeia
ISSN 1354-0157
Circulação: 80,000 cópias
Depósito legal: junho de 2013
Capa: Shutterstock
A revista Focus também é publicada em francês, alemão, chinês, italiano, polonês, espanhol, japonês e russo.

As aprovações para os agentes terapêuticos destinados ao uso em espécies de pequenos animais são bastante variáveis em todo o mundo. Na ausência de uma aprovação específica, deve-se considerar a emissão de um aviso de advertência apropriado antes da administração de qualquer medicamento.

ROYAL CANIN

Tríade felina

Isabelle Cattin, Médica-Veterinária, Dipl. ACVIM
Consultório veterinário de Bergières, Lausanne, Suíça.

Dr. Cattin se formou na Universidade de Berna, Suíça, e clinicou em uma clínica particular antes de concluir estágio na Universidade de Viena, Áustria. Esse estágio foi acompanhado por uma residência em medicina interna de pequenos animais na Universidade do Estado de Louisiana, Estados Unidos em 2007. Isabelle obteve seu diploma do Colégio Norte-americano de Medicina Interna Veterinária em 2010 e, em seguida, trabalhou no Animal Health Trust no Reino Unido até abril de 2013, quando retornou à Suíça para desenvolver um serviço de de referência em medicina interna.

Introdução

A tríade felina é uma condição que abrange três doenças inflamatórias concomitantes, envolvendo o fígado, o pâncreas e o intestino delgado. É observada principalmente nos gatos em virtude das peculiaridades da anatomia hepatobiliar nessa espécie e da estreita proximidade dos três órgãos envolvidos.

É bem reconhecida uma frequente associação entre hepatopatia inflamatória, doença inflamatória intestinal e pancreatite em gatos; tal associação, no caso, foi relatada em vários estudos (1-3). Embora os sinais clínicos possam variar e serem relativamente inespecíficos, o diagnóstico de tríade depende da demonstração de processo inflamatório dentro dos três órgãos isolados. Portanto, é importante checar a presença de outros distúrbios se uma das condições expostas anteriormente for diagnosticada. Embora os testes comumente disponíveis costumem ser úteis para levantar a suspeita de tríade, o diagnóstico definitivo só pode ser feito por meio do exame histopatológico de amostras obtidas por biopsia. O presente artigo faz uma revisão dessa complexa enfermidade representada pela tríade felina, considera seu diagnóstico e ainda aborda as recomendações terapêuticas para cada uma das condições envolvidas.

PONTOS-CHAVE

- **A tríade é uma doença específica dos gatos, supostamente relacionada com a estreita proximidade do fígado, do pâncreas e dos intestinos nessa espécie.**
- **Em geral, acredita-se que uma infecção ascendente por bactérias intestinais deflagre a doença, embora também haja suspeita de um componente imunomediado.**
- **Os sinais clínicos podem ser muito sutis ou inespecíficos, havendo a necessidade de uma avaliação diagnóstica completa e minuciosa para confirmar a condição.**
- **Embora uma combinação de sinais clínicos, exames de sangue e técnicas de diagnóstico por imagem possa muitas vezes sugerir a tríade, é necessária a realização de histopatologia para obter o diagnóstico definitivo.**
- **A terapia consiste no tratamento das três condições ao mesmo tempo e, com frequência, envolve o uso de antibióticos e imunossupressores.**
- **O prognóstico é tipicamente reservado a bom, embora possa ser grave nos casos mais agudos.**

Etiologia e fisiopatologia

A anatomia do sistema hepatobiliar felino é notável e distinta, porque, na maioria dos gatos (> 80%), os ductos pancreáticos e biliares se unem para formar um ducto final comum que desemboca no duodeno (4). Em 10-20% dos gatos, também há um ducto pancreático acessório separado, que não se comunica com o ducto biliar comum, ingressando no duodeno separadamente. Essa estreita comunicação entre o fígado, o pâncreas e o duodeno é um dos fatores que supostamente predispõe os gatos à inflamação concomitante nesses três órgãos.

Outro fator é representado pela colonização bacteriana muito elevada do duodeno felino, que contém 100 vezes mais bactérias do que o duodeno canino (5). Portanto, um único episódio de vômito causado pelo acometimento de apenas um órgão pode provocar refluxo de secreções duodenais e, consequentemente, permitir a entrada de bactérias no fígado e no pâncreas.

Doença Inflamatória Intestinal

A etiologia da enteropatia inflamatória é muito complexa e a resposta final envolve muitos fatores inflamatórios.

Embora seja uma doença supostamente multifatorial, considera-se que o principal mecanismo na enteropatia inflamatória seja uma resposta imune inadequada a antígenos alimentares ou bacterianos apresentados à mucosa gastrintestinal. A infiltração celular resultante (inflamação) gera alterações da mucosa (p. ex., embotamento/atrofia das vilosidades, hipertrofia das criptas), culminando em má-digestão e má-absorção.

Colangite

Embora a terminologia prévia para esse grupo de doenças fosse colangio-hepatite, o grupo de estudo do fígado da World Small Animal Veterinary Association (WSAVA, Associação Mundial de Veterinários de Pequenos Animais) sugeriu que o termo colangite seja mais apropriado, pois se trata principalmente de uma doença da árvore biliar (6). Ocorrem duas principais formas de enteropatia inflamatória: a forma neutrofílica (previamente descrita como supurativa) e a forma linfocítica (anteriormente referida como linfoplasmocitária ou não supurativa). A primeira versão é aquela que costuma ser considerada como parte do complexo da tríade felina, com uma infiltração, como o próprio nome sugere, principalmente de neutrófilos. Acredita-se que essa forma resulte de uma infecção bacteriana ascendente vinda do trato intestinal. Na segunda forma, o infiltrado é predominantemente linfocítico com plasmócitos; apesar de pouco compreendida, supõe-se que a etiologia seja imunomediada ou, possivelmente, resulte de uma colangite neutrofílica crônica.

Pancreatite

A forma crônica de pancreatite é muito mais comumente observada em gatos, além de ser a forma reconhecida no complexo da tríade felina. Acredita-se que a etiologia da pancreatite seja imunomediada, embora uma infecção bacteriana ascendente também possa ser a causa em alguns casos. Em geral, a inflamação presente na pancreatite crônica é principalmente linfocítica, sendo comum a constatação de fibrose e atrofia acinar.

Manifestações clínicas

Embora a tríade felina envolva diferentes órgãos, os sinais clínicos podem sugerir o distúrbio em um único órgão. Sinais gastrintestinais (como vômitos e diarreia) estão frequentemente presentes. A pancreatite crônica em gatos é tipicamente silenciosa ou produz alterações muito sutis; por isso, a maioria dos casos de tríade felina exibirá sinais compatíveis com enteropatia inflamatória ou colangite (ou ambas concomitantemente).

Os sinais comuns de enteropatia inflamatória são vômito e diarreia crônicos, acompanhados muitas vezes por perda de peso. Tipicamente, os gatos de meia-idade a idosos são acometidos, embora animais de até 1 ano de idade já tenham sido diagnosticados. Dessa forma, a idade não deve ser utilizada como um fator isolado para descartar a doença (7). Os sinais podem ser leves a graves; além disso, uma apresentação aguda também é possível, porém menos frequente.

Embora os gatos com colangite possam se apresentar com os mesmos sinais da enteropatia inflamatória, a icterícia é uma característica indicativa da doença e, com frequência, o motivo para a consulta veterinária. Os sinais clínicos podem variar entre as formas neutrofílica e linfocítica, embora eles frequentemente se sobreponham (Tabela 1).

Conforme já foi dito, a pancreatite crônica em gatos costuma ser uma doença silenciosa ou se apresenta com sinais muito leves ou inespecíficos (anorexia, letargia). Vale lembrar que (ao contrário dos cães) o vômito não é o achado clínico mais comum na pancreatite felina, sendo que apenas cerca de um terço dos gatos se apresenta com esse sinal. A pancreatite crônica pode levar à insuficiência pancreática exócrina (IPE) e, com isso, achados como fezes volumosas, perda de peso e apetite voraz também podem ser observados.

Em suma, a tríade pode incluir qualquer um dos sinais clínicos descritos anteriormente e sempre deve ser

Tabela 1. Diferenças na identificação do animal, na etiologia e nos sinais clínicos entre a colangite neutrofílica e linfocítica em gatos.

	Neutrofílica	Linfocítica
Idade	Mais idoso (> 10 anos de idade)	Jovem (< 4 anos de idade)
Predisposição racial	Sem predisposição por raças	Raça Persa?
Etiologia	Infecção bacteriana	Imunomediada
Evolução da doença	Aguda – doença acentuada	Crônica – sinais variáveis
Apetite	Diminuído	Diminuído, normal ou polifagia
Icterícia	Sim +/- febre	Sim +/- febre
Ascite	Não	Possível
Perda de peso	Comum	Possível

considerada como um possível diagnóstico diferencial nos casos em que um gato que apresentar perda de peso crônica, vômito, diarreia ou icterícia.

Diagnóstico

Conforme mencionado previamente, a identificação de qualquer um dos três distúrbios dentro do complexo da tríade felina deve induzir à investigação do animal em busca de doenças concomitantes. O diagnóstico da enteropatia inflamatória é basicamente um diagnóstico de exclusão, exigindo a eliminação de outras causas de doença gastrintestinal crônica (tipicamente endoparasitose, diarreia responsiva a alimentos ou antibióticos, infecções intestinais por protozoários ou bactérias, doença neoplásica, etc.).

Exame físico

Embora possa ser relativamente inespecífico, o exame físico pode revelar o corpo e a pelagem em más condições, além de desidratação. Achados mais específicos podem incluir alças intestinais espessadas (enteropatia inflamatória), icterícia, fígado endurecido e aumentado de volume (mais comum em colangite linfocítica) e dor abdominal, embora o último achado possa ser difícil de estabelecer em gatos. O exame físico pode não revelar nada digo de nota nas formas mais brandas da doença.

Exames de sangue, urina e fezes

A triagem inicial deve consistir em hematologia, bioquímica, exame de urina e exame coprológico. Os testes mais específicos incluem mensurações de folato e cobalamina, imunorreatividade da lipase pancreática felina (fPLI), parâmetros de coagulação (tempo de protrombina [TP] e tempo de tromboplastina parcial [TPP]), bem como imunorreatividade semelhante à da tripsina felina (fTLI) em alguns casos.

• *Hematologia*

Uma leve anemia arregenerativa não é incomum e, em geral, representa anemia de doença crônica. Uma anemia hipocrômica microcítica sugere perda crônica de sangue e deficiência de ferro, sendo observada algumas vezes tanto na enteropatia inflamatória como na colangite. Embora se possa notar uma neutrofilia (possivelmente acentuada em alguns casos), ela nem sempre está presente.

Figura 1. O teste semiquantativo feito na própria clínica tem uma correlação muito boa com o exame laboratorial quantitativo de imunorreatividade da lipase pancreática felina no sangue.

© Dr I Cattin

• *Bioquímica*

Pan-hipoproteinemia é observada com uma frequência muito menor na doença inflamatória intestinal felina do que na canina e, na experiência da autora, costuma estar associada à doença mais avançada. As enzimas hepáticas comumente se encontram elevadas em casos de doença extra-hepática (ou seja, pancreatite ou enteropatia inflamatória) e, em geral, mais ainda em casos de doença hepatobiliar (colangite). Uma elevação na alanina aminotransferase (ALT) e na fosfatase alcalina (FA) está geralmente presente. Às vezes, também é útil avaliar os níveis da gamaglutamiltransferase (GGT), pois essa enzima tende a subir antes da fosfatase alcalina em gatos e, portanto, constitui um indicador mais sensível de colestase. Um leve aumento na bilirrubina pode ser observado em gatos anoréxicos, embora uma elevação acentuada seja compatível normalmente com doença hepatobiliar. As enzimas amilase e lipase não são indicadores muito confiáveis de pancreatite felina e, portanto, não são úteis para o diagnóstico.

• *Exame de urina*

A urina deve ser examinada basicamente para descartar qualquer doença concomitante (diabetes melitus, infecção urinária) e averiguar a presença de bilirrubina, o que sempre é um achado anormal em gatos.

• *Exame coprológico (fecal)*

O exame de fezes faz parte do processo para excluir outras doenças potenciais e deve ser realizado na avaliação de qualquer gato que se apresente com perda de peso ou diarreia crônicas. Os testes devem incluir contagem de ovos, pesquisa de *Giardia* e, possivelmente, coprocultura. Nos gatos com sinais de diarreia do intestino grosso, deve-se considerar um teste de PCR (reação em cadeia da polimerase) para detectar infecção por *Tritrichomonas fetus*.

• *Mensuração de folato e cobalamina*

Em casos de enteropatia inflamatória e insuficiência pancreática exócrina, pode ocorrer má-absorção dessas duas vitaminas; por isso, a mensuração dos níveis séricos (em uma amostra em jejum) é importante, pois a deficiência pode levar à anemia e disfunção imunológica.

• *Imunorreatividade da lipase pancreática felina*

A imunorreatividade da lipase pancreática felina é um marcador muito mais sensível e específico de pancreatite do que a imunorreatividade semelhante à da tripsina felina previamente utilizada. No momento, existe um teste quantitativo disponível em muitos laboratórios. Uma versão comercial semiquantitativa de um teste realizado na própria clínica ***(Figura 1)*** também está disponível e demonstra uma boa correlação com o teste laboratorial. Embora a sensibilidade do teste em geral (ou seja, sua capacidade de detectar a doença) seja excelente

ROYAL CANIN

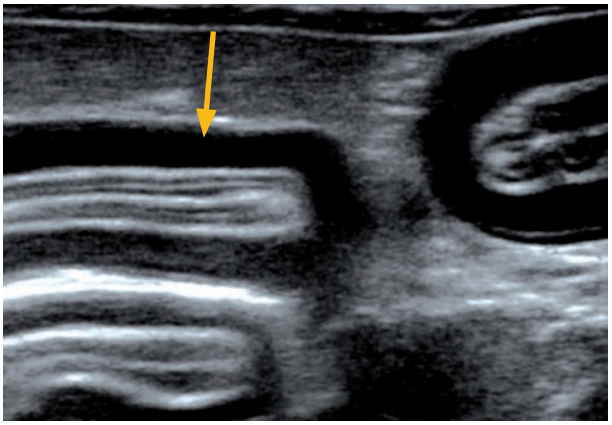

© Animal Health Trust

Figura 2. Imagem de ultrassonografia abdominal de gato com doença inflamatória intestinal. A camada muscular do intestino delgado (seta) mostra espessamento difuso acentuado.

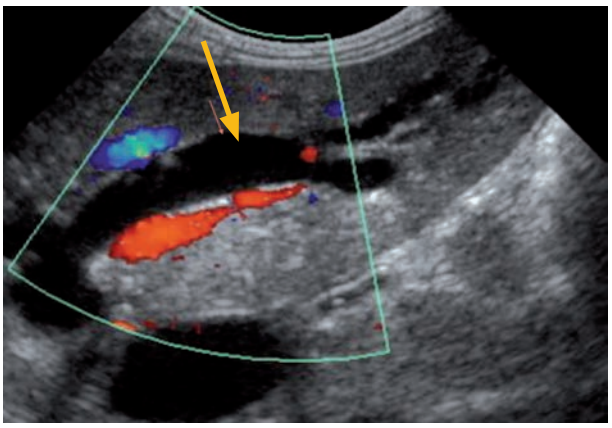

© Animal Health Trust

Figura 3. Ultrassom abdominal com Doppler colorido de gato com colangite crônica. O ducto biliar comum e os ductos biliares intra-hepáticos (seta) encontram-se gravemente dilatados.

(100%) em formas graves a moderadas de pancreatite, vale lembrar que a sensibilidade pode ser de até 54% em formas menos graves; por essa razão, o diagnóstico pode passar despercebido em gatos com pancreatite leve. Do mesmo modo, a especificidade geral do teste não é tão boa quando há sinais clínicos compatíveis com pancreatite, mas com um pâncreas normal. Portanto, sempre é importante correlacionar os resultados do teste de imunorreatividade da lipase pancreática felina com outros testes diagnósticos.

- ***Tempo de Protrombina (TP) e Tempo de Trombloplastina Parcial (TTP)***

A deficiência de vitamina K é comum em gatos com hepatopatia ou insuficiência pancreática exócrina atribuída à má-absorção. Isso pode resultar em disfunção de fatores de coagulação dependentes da vitamina K e coagulopatia. Embora a ocorrência de sangramento espontâneo seja incomum, é muito importante mensurar os tempos de coagulação antes de considerar qualquer procedimento mais invasivo (como aspiração ou biopsia por agulha fina) em gatos com hepatopatia.

- ***Imunorreatividade semelhante à da tripsina felina (fTLI)***

A imunorreatividade semelhante à da tripsina felina continua sendo o teste com padrão de excelência para o diagnóstico de insuficiência pancreática exócrina, devendo ser realizada em qualquer caso com sinais clínicos sugestivos desse tipo de insuficiência.

Técnicas de diagnóstico por imagem

Essas técnicas têm grande utilidade no diagnóstico de tríade felina e podem fornecer informações valiosas antes de procedimentos diagnósticos mais invasivos. Também podem permitir a obtenção de amostras diagnósticas para os exames citológico ou histopatológico. A radiografia abdominal pode ser proveitosa para descartar os diagnósticos diferenciais tais como obstrução, neoplasia ou colelitíase, mas também pode indicar pancreatite aguda. Contudo, a ultrassonografia é particularmente útil, pois possibilita a avaliação de todos os três órgãos envolvidos em casos de tríade, podendo ajudar o clínico a confirmar o diagnóstico. Em casos de enteropatia inflamatória, pode-se observar o espessamento da camada muscular dos intestinos com ou sem linfadenopatia abdominal ao exame de ultrassom (Figura 2). A estratificação da parede intestinal costuma permanecer intacta. No entanto, a falta de anormalidade não descarta o quadro de enteropatia inflamatória. O linfoma é o diagnóstico diferencial mais importante, embora seja impossível diferenciar ambos os quadros apenas por meio de achados ultrassonográficos. As anormalidades observadas em colangite felina podem incluir um fígado difusamente hipoecoico com vasculatura portal proeminente, embora seja mais comum o encontro de alterações na árvore biliar, como parede da vesícula biliar espessada, sedimentação da bile ("lodo biliar") ou colelitíase (8). Dilatação do ducto biliar comum pode ser vista não só em casos de obstrução biliar extra-hepática (também observada, por vezes, com pancreatite), mas também com inflamação da árvore biliar (Figura 3). Mais uma vez, a ausência de anormalidades não exclui a presença de hepatopatia. A identificação ultrassonográfica de pancreatite crônica não é uma tarefa fácil, pois as alterações podem estar ausentes ou ser inespecíficas (pâncreas nodular/irregular, parênquima heterogêneo). Um pâncreas aumentado de volume, com aspecto hipoecoico e uma aparência reativa (hiperecoica) da gordura circundante e, possivelmente, efusão abdominal focal, podem ser indicativos de pancreatite aguda.

Citologia

Métodos minimamente invasivos de amostragem (aspirado por agulha fina e avaliação citológica, por exemplo) não têm utilidade no diagnóstico de enteropatia inflamatória, colangite ou pancreatite. O aspirado do fígado por agulha fina, no entanto, pode ser útil na identificação de outras condições, como lipidose hepática ou linfoma.

Tabela 2. Vantagens e desvantagens dos diferentes métodos de amostragem para avaliação da tríade felina.

	Vantagens	Desvantagens
Endoscopia	Baixo risco. Visualização da mucosa, amostragem direta. Amostras frequentemente suficientes para avaliação de enteropatia inflamatória. O tratamento pode ser instituído com rapidez.	Apenas amostras de mucosa. Apenas amostras gástricas e duodenais (+/- ileais).
Laparoscopia	Baixo risco. Também permite o acesso ao fígado e ao pâncreas.	Necessidade de experiência e equipamentos. Riscos associados à biopsia de espessura total (deiscência/peritonite). Pode atrasar o tratamento (esteroides)
Cirurgia	Permite a inspeção de todos os órgãos. Possibilita a obtenção de biopsias de espessura total.	Altos riscos. Riscos associados à biopsia de espessura total (deiscência/peritonite). Pode adiar o tratamento (esteroides).

O aspirado de bile com cultura fica indicado na suspeita de colangite, para identificar uma infecção bacteriana em curso. Um único estudo demonstrou que a cultura da bile resultava em uma chance muito maior de resultados positivos do que a cultura de fígado para o mesmo paciente; por essa razão, é preferível a realização de cultura da bile à cultura do fígado, sempre que possível (9).

Histopatologia

Para todas as três condições que compõem a tríade felina, o diagnóstico definitivo só pode ser confirmado por meio histopatológico. Embora existam diferentes métodos de coleta de amostras disponíveis, o clínico deve ter ciência de suas vantagens e limitações ***(Tabela 2)***.

Tipicamente, o padrão inflamatório observado na enteropatia inflamatória é linfoplasmocitário; no entanto, também é possível o encontro de uma forma granulomatosa ou eosinofílica. Nos casos com etiologia infecciosa, observa-se uma inflamação supurativa. No primeiro tipo de infiltrado inflamatório, pode não ser fácil diferenciar o quadro do linfoma, sendo comum a necessidade de testes diagnósticos mais avançados como a imuno-histoquímica.

A avaliação microscópica de amostras do fígado é útil para formular o diagnóstico de colangite. Embora com frequência seja possível, às vezes não é fácil fazer uma diferenciação clara entre a forma neutrofílica e linfocítica nos locais onde se observa um padrão inflamatório misto ***(Figura 4).***

O diagnóstico de pancreatite é feito por via histopatológica, mas a importância clínica das alterações observadas nem sempre é clara; por isso, é preciso ter cuidado ao se interpretar os achados.

Tratamento

A princípio, os gatos com sinais mais graves necessitam de cuidados de suporte, incluindo fluidoterapia intravenosa, analgesia, antieméticos, antiácidos e correção de anormalidades eletrolíticas. Os tratamentos mais específicos visam controlar cada uma das três condições do complexo da tríade felina ***(Tabela 3)***.

Dieta

O suporte de nutrição enteral (por exemplo, via tubo nasoesofágico ou inserido via esofagostomia) é necessário em gatos com anorexia intratável, para evitar o desenvolvimento de lipidose hepática.
Uma dieta hipoalergênica (proteína inédita ou hidrolisada) é a dieta de escolha para o tratamento de enteropatia inflamatória. Uma resposta positiva à nova dieta (se rigorosamente seguida) deve ser vista em até 2-3 semanas. Ao contrário do caso em cães, não se acredita que uma dieta pobre em gordura seja útil em gatos com pancreatite e, portanto, esse tipo de dieta não é recomendado atualmente.

Figura 4. Histopatologia do fígado de um gato com colangite linfocítica. Observe a infiltração acentuada de linfócitos pequenos na região portal e proliferação biliar concomitante.

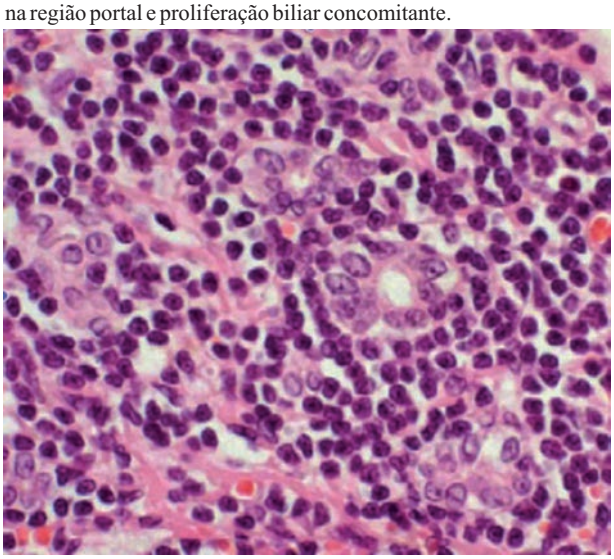

© Dr. I Cattin

Antibióticos

Os antibióticos são recomendados para colangite neutrofílica, sendo que a escolha ideal é feita com base nos resultados da cultura, quando disponíveis. Tipicamente, são isoladas bactérias gram-negativas *(E. coli)*, embora o encontro de microrganismos gram-positivos e anaeróbios na cultura também seja comum (7). Portanto, há necessidade de um antibiótico de amplo espetro nos casos em que não se identifica o agente bacteriano envolvido. Uma combinação de amoxicilina potencializada e alguma fluoroquinolona é uma escolha inicial satisfatória (mas opte pelo marbofloxacino no lugar do enrofloxacino em função do risco de cegueira em gatos). A autora prefere essa combinação à amoxicilina-clavulanato isolada, pois um estudo recente revelou que cerca de um terço das *E. coli* isoladas de gatos com colangite não era suscetível à amoxicilina-clavulanato, porém a maioria era suscetível a fluoroquinolonas (9).

O metronidazol é o antibiótico de escolha para enteropatia inflamatória, pois tem efeitos imunomoduladores; esse agente também evita a proliferação bacteriana e regula a flora intestinal. É preciso tomar cuidado com o uso prolongado, em virtude dos efeitos colaterais (neurotoxicidade) relatados (10), embora tais efeitos sejam muito raros em doses baixas.

Imunossupressão

A prednisona ou a prednisolona (2-4 mg/kg diariamente VO) constituem a primeira linha terapêutica para os casos de enteropatia inflamatória irresponsivos ao manejo dietético. Outros agentes imunossupressores (ciclosporina, clorambucila) podem ser utilizados em combinação com esteroides ou no lugar destes quando os efeitos colaterais forem muito acentuados ou quando a gravidade da doença exigir o uso de vários medicamentos. A dose dos esteroides costuma ser reduzida de forma gradual em um período de 4-6 meses, embora algum tipo de tratamento imunossupressor vitalício possa ser necessário para o controle dos sinais clínicos. Terapia imunossupressora também fica indicada em colangite linfocítica e nas formas mais crônicas de colangite neutrofílica.

Os esteroides podem ser benéficos para diminuir a inflamação na pancreatite, mas o uso desses agentes em tal condição ainda é discutível; eles não devem ser utilizados, por exemplo, em pancreatite supurativa. Nos casos mais evidentes de tríade felina, fica indicada a utilização de antibióticos e imunossupressores, sendo recomendável o uso concomitante. Na suspeita de uma etiologia bacteriana, deve-se evitar o emprego de altas doses de esteroides; no entanto, deve-se garantir uma boa cobertura antibiótica concomitante sempre que os esteroides forem necessários.

Tabela 3. Medicamentos comumente utilizados no tratamento de tríade felina.

Medicamento	Classe	Dose	Frequência	Via	Comentário
Amoxicilina-clavulanato	Antibiótico betalactâmico	12,5-20 mg/kg	2 a 3 vezes ao dia	VO, IV	
Marbofloxacino	Antibiótico fluoroquinolona	2 mg/kg	1vez ao dia	VO	Evitar o uso de enrofloxacino em gatos (risco de cegueira)
Metronidazol	Antibiótico imidazólico	7,5-10 mg/kg	2 vezes ao dia	VO, IV	Possível neurotoxicidade sob doses mais elevadas e uso em longo prazo
Prednisolona	Corticosteroide	2 mg/kg	1 a 2 vezes ao dia	VO	
Ciclosporina	Imunossupressor	5-10 mg/kg	1vez ao dia	VO	Ideal monitorar os níveis séricos
Clorambucila	Agente quimioterápico	2 mg/gato	A cada 4 dias (>2 kg) A cada 1 semana (< 2 kg)	VO	É recomendável o monitoramento da hematologia
S-adenosilmetionina	Hepatoprotetor	18-40 mg/kg	1vez ao dia	VO	
Ácido ursodesoxicólico	Colerético	10-15 mg/kg	1vez ao dia	VO	Contraindicado na presença de obstrução extra-hepática
Vitamina K	Vitamina	0,5 mg/kg	2 vezes ao dia	SC	2-3 doses antes da biopsia e, em seguida, semanalmente

Outros tratamentos

Tanto o folato como a cobalamina devem ser suplementados mediante o diagnóstico de deficiência; a suplementação costuma ser temporária até que a doença esteja controlada. Foram propostas diretrizes para a suplementação de cobalamina em cães e gatos (11). Medicamentos de suporte hepático e coleréticos (S-adenosilmetionina, ácido ursodesoxicólico) podem ser úteis para colangite, sendo recomendados sempre que a administração for possível. O ácido ursodesoxicólico é contraindicado em casos de obstrução biliar extra-hepática. A suplementação de enzimas pancreáticas é, algumas vezes, benéfica para pancreatite com insuficiência pancreática exócrina concomitante, devendo ser considerada em casos refratários a outros tratamentos. A vitamina K deve ser suplementada caso se demonstrem anormalidades de coagulação, sendo particularmente relevante antes de qualquer procedimento de biopsia.

Considerações finais

A tríade felina é uma doença complexa que sempre deve ser considerada em gatos com sinais clínicos sugestivos de qualquer uma das três condições ou naqueles diagnosticados com enteropatia inflamatória, colangite ou pancreatite. Como o tratamento consiste na abordagem de cada uma das condições, o conhecimento da fisiopatologia de cada uma delas se torna obrigatório. O prognóstico é geralmente bom, mas alguns pacientes permanecem refratários ao tratamento ou podem apresentar recidivas.

Referências bibliográficas

1. Hirsch VM, Doige CE. Suppurative cholangitis in cats. *J Am Vet Med Assoc* 1983;182:1223-1226.
2. Kelly DF, Baggott DG, Gaskell CJ. Jaundice in the cat associated with inflammation of the biliary tract and pancreas. *J Small Anim Pract* 1975; 16:163-172.
3. Center SA, Rowland PH. The cholangitis/cholangiohepatitis complex in the cat. In *Proceedings*. 12th Am Col Vet Intern Med 1994; 766-771.
4. Zawie DA, Garvey MS. Feline hepatic disease. *Vet Clin North Am Small Anim Pract* 1984; 2:1201-1230.
5. Johnston KL, Shift NC, Forster-van Hijfte M, *et al*. Comparison of the bacterial flora of the duodenum in healthy cats and cats with signs of gastrointestinal tract disease. *J Am Vet Med Assoc* 2001; 218:48-51.
6. Van den Ingh TSGAM, Cullen JM, Twedt DC, *et al.* Morphological classification of biliary disorders of the canine and feline liver. In: WSAVA Liver Standardization Group; Standards for Clinical and Histological Diagnosis of Canine and Feline Liver Diseases. Saunders 2006; 61-76.
7. Dennis JS, Kruger JM, Mullaney TP. Lymphocytic/plasmacytic gastroenteritis in cats: 14 cases (1985-1990). *J Am Vet Med Assoc* 1992; 200:1712-1718.
8. Newell SM, Selcer BA, Girard E, *et al.* Correlations between ultrasonographic findings and specific hepatic diseases in cats: 72 cases (1985-1997). *J Am Vet Med Assoc* 1998; 213:94-98.
9. Wagner KA, Hartmann FA, Trepanier LA. Bacterial culture results from liver, gallbladder, or bile in 248 dogs and cats evaluated for hepatobiliary disease: 1998-2003. *J Vet Intern Med* 2007; 21:417-424.
10. Caylor KB, Cassimatis MK. Metronidazole neurotoxicosis in two cats. *J Am Anim Hosp Assoc* 2001; 37(3):258-62.
11. http://vetmed.tamu.edu/gilab/research/cobalamin-information#dosing. Acesso em 9 de novembro, 2012.

Distúrbios digestivos de cães de trabalho e atletas

Laurence Yaguiyan-Colliard, Médica-Veterinária, Dipl. ECVCN
ENVA, Escola Veterinária Nacional de Alfort, França.

Depois de se formar em Alfort em 1998, a Dr. Yaguiyan-Colliard trabalhou em uma clínica particular por 5 anos antes de concluir residência em nutrição clínica na ENVA e diplomada pelo Colégio Europeu de Nutrição Veterinária Comparada, atualmente ela é professora assistente de Nutrição Clínica no Departamento de Reprodução e Medicina Esportiva na ENVA. Ela também recebe e examina casos encaminhados em nutrição clínica no Hospital Veterinário de Frégis em Arcueil, perto de Paris.

Dominique Grandjean, Médico-Veterinário, PhD, HDR
ENVA, Escola Veterinária Nacional de Alfort, França.

Dominique Grandjean é professor e chefe da Unidade de Reprodução Canina e Medicina Esportiva na ENVA. Ele também é oficial comandante do Corpo de Bombeiros de Paris, encarregado pelas equipes de busca e resgate com cães. Desde 1981, ele tem ministrado aulas sobre Nutrição Clínica de Pequenos Animais em Alfort, com especial interesse voltado para os cães de trabalho, sobretudo aqueles de trenó e de busca & resgate.

PONTOS-CHAVE

- **As condições gastrintestinais (GI) em cães de trabalho e atletas podem ser de origem multifatorial. Fatores como genética, dieta, condições de vida e de trabalho, bem como tipo de trabalho e sua intensidade, devem ser, sem exceção, levados em conta para a prevenção e o tratamento de doença nesses animais.**
- **O aumento das necessidades nutricionais e o equilíbrio específico da dieta de alguns cães de esporte e de trabalho indicam que eles, muitas vezes, estão perto dos limites da tolerância GI ou até ultrapassam esses limites. A adaptação da dieta e o método de alimentação para cada animal constituem uma boa forma de otimizar o desempenho e prevenir doenças.**
- **O estresse, seja ele mental, metabólico ou oxidativo, afeta o desempenho e a saúde de um cão. O sistema GI é um dos primeiros a serem acometidos por estresse.**
- **Atividade física intensa e/ou prolongada tem inúmeras consequências sobre o sistema GI do animal, incluindo vômitos, ulceração gástrica e diarreia. Essas condições diminuem seu desempenho e podem afetar seu estado de saúde geral.**
- **A prevenção de distúrbios GI em cães de trabalho requer uma abordagem multifatorial, incluindo as condições da criação e de trabalho, bem como os fatores relacionados com a dieta.**

Introdução

Os cães são amplamente utilizados pelo homem tanto para fins esportivos (p. ex., corridas de trenó, agility, esqui) como para atividades voltadas ao trabalho (cães-guia, busca e resgate, postos policiais, etc). Do ponto de vista comportamental e nutricional, o tratamento desses animais é algo único e peculiar, pois depende do tipo de trabalho realizado (provas de resistência ou velocidade), de sua intensidade e das condições ambientais sob as quais os cães são mantidos e empregados. Tal como acontece com o homem e os equinos, o estresse exerce um grande impacto sobre o bem-estar de um cão e, particularmente, pode ter uma enorme influência sobre a saúde e o desempenho dos cães de trabalho e atletas, sobretudo na função gastrintestinal (GI). Além de serem muito comuns nesses animais, os sinais de vômito, as úlceras gástricas e a diarreia afetam o desempenho deles, podendo ser até mesmo fatais. Distúrbios GI afetam seres humanos e animais atletas (cavalos e cães), mas a patogênese dessas doenças ainda é pouco compreendida. Por isso, inúmeros parâmetros devem ser levados em conta ao se considerar as medidas preventivas.

Alvo no desempenho

O desempenho do cão de trabalho depende de inúmeros fatores, conforme exibido de forma esquemática na Figura 1. Embora a genética determine o potencial de um cão (1), seu desempenho global será influenciado pela forma como o cão é criado, pelo ambiente onde ele vive, pelas condições climáticas desse ambiente, bem como

Figura 1. O desempenho dos cães de trabalho é influenciado por inúmeros fatores. Os genes do animal, suas condições de vida e de trabalho, bem como seu estado de saúde, grau de atividade física (p. ex., grau atlético), motivação para trabalhar e o alimento fornecido, devem, sem exceção, ser levados em consideração.

pelo adestramento e instrução do animal. Fatores como saúde, dieta, adestramento e programação de trabalho do cão afetam, sem exceção, sua capacidade de realizar. Além disso, o nível de desempenho requerido também influencia esses parâmetros. Portanto, a melhoria do desempenho no cão de trabalho exige uma abordagem multifatorial complexa, embora exista um fator comum capaz de diminuir esse desempenho: o estresse.

Estresse e suas consequências

O estresse abrange as reações biológicas e mentais do corpo em resposta a um meio específico ou ambiente em particular. Isso resulta em uma cascata de reações neurológicas e hormonais que visam preparar o corpo para responder a algum desafio ***(Figura 2)***. Embora situações ocasionais indutoras de estresse possam ter efeitos favoráveis por mobilizar as habilidades de sobrevivência do animal, o estresse crônico pode provocar sinais clínicos mentais e/ou físicos.

Nos cães de trabalho, o estresse biológico tem múltiplas origens ***(Figura 3)***. Esse tipo de estresse está intimamente ligado às condições de vida e higiene, mas também à dieta (qualidade e quantidade), à carga de trabalho (treinos e competições) e ao estado psicológico do animal. É uma prática padrão classificar o estresse de uma forma esquemática em um de três grupos principais: (a) estresse fisiológico, decorrente dos treinos e das competições, (b) estresse mental, resultante da atividade específica exigida do cão e, por fim (c) estresse oxidativo, uma consequência do aumento no metabolismo oxidativo durante o esforço ***(Figura 4)***. Independentemente da origem, o estresse resulta em condições patológicas ou predispõe a elas, algumas das quais são específicas para os cães de trabalho. Em particular, os distúrbios GI, que serão abordados neste artigo, são comuns e podem ter consequências drásticas.

Consequências do esforço físico sobre o trato GI

Os três distúrbios GI mais comuns são vômito, úlceras gástricas e diarreia. Essas manifestações clínicas resultam em perdas de água, nutrientes e eletrólitos. Isso diminui o desempenho e pode até ser fatal (2).
A ocorrência de vômito durante o esforço físico pode causar asfixia ou doença brônquica grave por aspiração desse conteúdo. Em todos os casos, o vômito provoca perda de água e eletrólitos e até perda de sangue se a mucosa gástrica estiver ulcerada (3). O vômito em cães de trabalho pode ter múltiplas origens, sejam elas psicológicas ou metabólicas. A presença de alimento no estômago durante o esforço físico também é um fator de risco (3). No entanto, a doença inflamatória gástrica é a causa mais comum de vômito.

O exame endoscópico de cães de trenó após corridas de longa distância revelou lesões gástricas visíveis em 50-70% dos cães, algumas vezes somente 1 dia após a corrida (4). Embora dietas ricas em gordura ou sensibilidades individuais tenham sido incriminadas, as lesões parecem ser uma consequência direta do esforço físico, o que é particularmente intenso e prolongado nesse tipo de atividade. Esse fenômeno também é observado em seres humanos atletas (5) e cavalos de corrida (6).

Sabe-se que a hipertermia prolongada que acompanha o esforço físico aumenta a permeabilidade intestinal, desde o estômago até a porção distal do intestino grosso (7). Essa permeabilidade aumentada pode significar que a mucosa gástrica talvez reaja à acidez estomacal, provocando inflamação, erosão e ulceração. Isso também pode explicar, pelo menos em parte, a incidência de diarreia em cães de trabalho e atletas.

Embora a diarreia raramente seja um motivo para aposentar um cão ou afastá-lo de uma corrida, trata-se de um sinal comum em cães de trenó e, provavelmente, diminui o desempenho do animal ***(Figura 5)***.
Além de problemas parasitários e infecciosos (que não serão abordados aqui), a dieta pode ser uma fonte de distúrbios GI. Especialmente para os cães que trabalham

Figura 2. A espera pelo início de uma corrida pode ser uma fonte de estresse para os cães de trenó.

© Dr. Yaguiyan-Colliard

em condições extremas e por períodos prolongados (p. ex., cães de trenó, cães de busca e resgate), é imprescindível uma dieta de altíssima qualidade para fornecer a energia necessária. Por exemplo, a necessidade energética de manutenção (NEM) para um Husky siberiano de 25 kg em uma região de clima temperado gira em torno de 1.200 kcal de energia metabolizável (EM)/dia, enquanto um cão da mesma raça que participa da corrida de trenó de Yukon Quest de 1.600 km a uma temperatura ambiente entre – 20 e – 50°C necessitará de mais de 9.500 kcal de EM/dia (8). Para suprir essas necessidades e garantir um aporte energético suficiente às células durante o esforço prolongado, as porções alimentares para os cães de trenó são particularmente ricas em lipídeos (9). Esse conteúdo rico em gordura significa que as capacidades digestivas do cão podem ser excedidas, resultando em má-digestão e má-absorção. As partículas não digeridas são fermentadas ou putrefeitas pelas bactérias colônicas. Além de desequilibrar a flora bacteriana normal, esses produtos de degradação provocam inflamação da mucosa intestinal e geram um efeito osmótico indutor de liquefação das fezes. O envolvimento de microrganismos GI patogênicos, como *Clostridium* e *Salmonella*, por si só, não explica a prevalência de diarreia em cães de trenó (10).

Embora a patogênese de lesões GI em atletas tanto humanos como não humanos ainda seja pouco compreendida, parece que a redução no fluxo sanguíneo esplênico desempenha um importante papel (11) e os efeitos sobre o trato GI podem ultrapassar o período real do esforço, já que a reperfusão do trato após isquemia pode, por si só, causar distúrbios vasomotores e inflamatórios. Outras causas foram sugeridas, embora elas ainda tenham de ser comprovadas: isquemia da mucosa GI durante esforço, disbiose intestinal ou simplesmente o efeito mecânico do conteúdo intestinal sobre a mucosa e o peristaltismo, conhecido como "síndrome do tapacecal" (12). Esses fenômenos contribuem para o desenvolvimento de estresse oxidativo.

O estresse oxidativo é definido como um desequilíbrio entre a produção de moléculas reativas (radicais livres e íons oxigênio, nitrogênio ou cloro) e as defesas do corpo ***(Figura 6)***. Não se trata de uma doença em si, mas sim de um mecanismo fisiopatológico que promove doença ou é responsável pelo envelhecimento acelerado do corpo. Fatores como ambiente (estresse, temperatura, poluentes etc.), síndrome de isquemia/reperfusão, lesões, doença orgânica (indutora de inflamação, ulceração e/ou necrose) e metabolismo oxidativo (esforço) podem, sem exceção, levar à produção de moléculas oxidativas no corpo. Essas moléculas induzem a várias modificações moleculares em ácidos graxos saturados e insaturados, pigmentos, aminoácidos, proteínas e até ácidos nucleicos. Essas modificações afetam diretamente a integridade das células, levando à morte celular. O exercício físico induz à produção de íons reativos de oxigênio; quanto mais prolongado e mais intenso for o exercício, maior será essa produção ***(Figura 7)***. O corpo possui formas de neutralizar as moléculas oxidativas, incluindo um sistema enzimático (superóxido dismutase, glutationa peroxidase etc.) e métodos químicos não enzimáticos (albumina, vitamina C, vitamina E, carotenoides etc.). Após exercício físico repetido, intensivo ou prolongado, as capacidades antioxidantes do corpo podem ser insuficientes, resultando em lesões inflamatórias ou dano a órgãos vitais. O estresse oxidativo foi demonstrado em cães de trabalho e atletas.

Figura 3. Existem múltiplas fontes de estresse, tanto do ponto de vista fisiológico como ambiental. É aconselhável avaliar o impacto exercido por cada parâmetro, para reduzir o estresse global do animal.

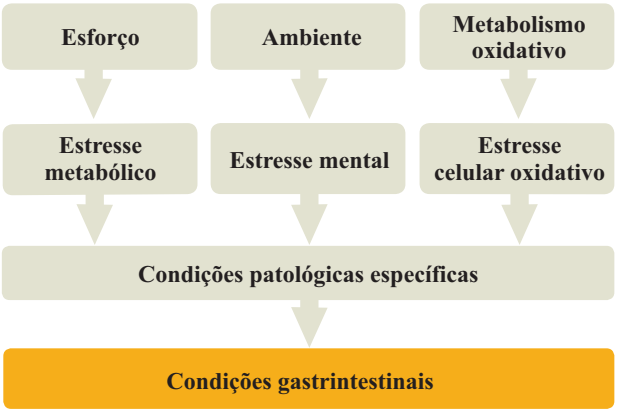

Figura 4. Em termos esquemáticos, o estresse possui 3 principais origens: metabólica (após esforço), mental (dependendo do ambiente e das condições de trabalho) e oxidativa. Independentemente de sua origem, o estresse provoca condições danosas ao organismo, algumas das quais são específicas aos cães de trabalho e atletas. As repercussões GI são as mais comuns e podem ser drásticas.

© Dr. Yaguiyan-Colliard

Figura 5. Diarreia, algumas vezes hemorrágica, é comum em cães de trabalho. Dieta, parasitas e infecções, bem como condições de vida e de trabalho do cão, são fatores que, sem exceção, devem ser levados em conta nesta alteração clínica.

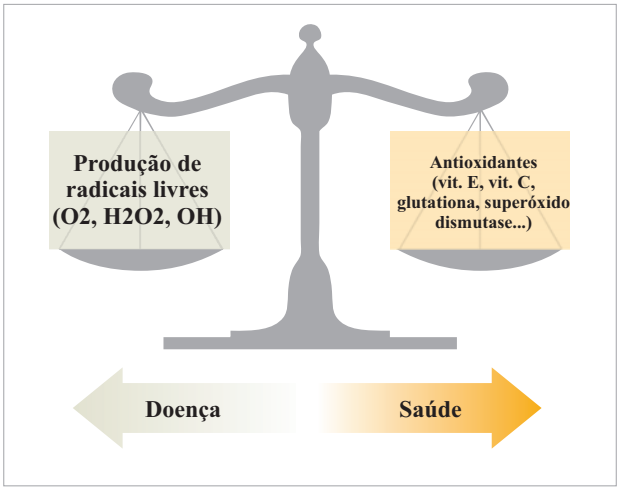

Figura 6. A produção excessiva de moléculas oxidativas e/ou defesas antioxidantes insuficientes leva ao estresse oxidativo.

Figura 7. A prática de esqui com cão é um esporte que requer velocidade e resistência tanto do cão como do ser humano que está atrás dele. As moléculas de oxigênio (radicais livres) produzidas por esse esforço podem induzir ao estresse oxidativo que afeta adversamente a saúde e o desempenho do animal.

© Dr. Yaguiyan-Colliard

Considerando-se que o impacto exercido pelos distúrbios GI sobre o bem-estar e o desempenho de um animal é bem-reconhecido (embora os mecanismos ainda não sejam completamente elucidados), é importante desenvolver estratégias preventivas.

Prevenção de distúrbios GI

Antes de qualquer coisa, a dieta deve ser formulada com o uso de ingredientes com alto valor biológico, para garantir a máxima digestibilidade. Então, é importante adaptar o horário das refeições ao esquema de exercícios (14) e assegurar que a energia fornecida supra as necessidades do animal. O fornecimento de um terço da porção alimentar 2-3 horas antes do trabalho ou da atividade do animal garantirá que ele não fique em jejum no início do exercício, embora ele esteja com o estômago vazio. Em caso de esforço prolongado, um snack a cada 30-120 minutos (dependendo da carga de trabalho) pode ajudar a manter o esforço e suprir as necessidades energéticas, dividindo-se a porção alimentar. O restante da porção é fornecido em, no máximo, 1 hora após o término do exercício. Essas medidas limitarão o risco de vômito e diarreia, mas não o eliminarão por completo.

Sabendo que a maioria das condições gástricas é subclínica (embora possam evoluir subitamente para doença clínica e ocasionalmente até ser fatal), é aconselhável elaborar um plano profilático geral para cães de trabalho e atletas predispostos a essas condições. Em seres humanos atletas, a prevenção de úlceras gástricas envolve o uso de bloqueadores de acidez (p. ex., omeprazol). O emprego desse agente terapêutico em cavalos tem demonstrado resultados promissores (15). Também foi demonstrada uma eficácia em cães (16) embora o animal precise estar em jejum para obtenção da máxima eficácia, o que raramente é possível em animais submetidos a esforço intenso e prolongado.

Um único estudo avaliou a utilização do omeprazol em cães de trenó, seguindo um protocolo em que o medicamento era administrado aos cães 30-60 minutos antes do término da etapa (o qual exigia que os condutores parassem seu grupo de cães durante o percurso) ou era fornecido a esses animais assim que eles chegassem ao final da etapa. Após a administração do medicamento, aguardava-se um período de, no mínimo, 30 minutos antes de fornecer a alimentação; ambos os protocolos foram eficazes na prevenção de úlceras gástricas. A recomendação atual para prevenir úlceras gástricas em cães de trenó é administrar 20 mg/dia de omeprazol para um cão de 20-30 kg, pelo menos 30 minutos antes das refeições (4).
Determinados componentes da dieta também podem ajudar a prevenir diarreia. Tais componentes incluem protetores físicos da mucosa GI (como zeolita ou esmectita [17]) e prebióticos (que beneficiam a flora

intestinal, promovendo o desenvolvimento de bactérias não patogênicas). Por isso, os fruto-oligossacarídeos (um prebiótico) e os gêneros alimentícios como polpa de beterraba (rica em prebióticos) podem ser incluídos na porção alimentar diária de cães de trabalho. Os mano-oligossacarídeos (MOS) ajudam a evitar a adesão de bactérias patogênicas à mucosa intestinal e a estimular a produção local de imunoglobulina A (18). Com um efeito mais indireto sobre o metabolismo, os óleos de peixe, ricos em ácidos graxos poli-insaturados da família ômega-3, possuem uma ação comprovada contra os processos de inflamação e estresse oxidativo (19). Do mesmo modo, foi demonstrado que o uso de antioxidantes apresenta um efeito benéfico sobre o desempenho de um cão (13).

Considerações finais

O emprego do cão para fins esportivos ou de trabalho, tal como acontece com os atletas humanos, impõe restrições ou limitações psicológicas e físicas às quais o animal precisa superar. Evidentemente, a capacidade de responder ao estresse e superá-lo dependerá da constituição genética do animal e de seu nível de adestramento/treinamento. Contudo, fatores como condições de vida, cuidados de saúde preventivos e dieta, além do aquecimento antes do exercício e da recuperação após essa atividade, precisam ser otimizados pelo Médico-Veterinário e por outros profissionais que cuidam dos cães de trabalho, para garantir que estes alcancem e conservem o melhor estado de saúde possível.

Referências bibliográficas

1. Huson HJ, Ostrander EA, Ruvinsky A. Genetic aspects of performance in working dogs. In The genetics of the dog, eds. Ostrander EA and Ruvinsky A, 2nd Ed: Oxford, CABI Publishing, 2012; 477-484.
2 Dennis MM, Nelson SN, Cantor GH, et al. Assessment of necropsy findings in sled dogs that died during Iditarod Trail sled dog races: 23 cases (1994-2006). J Am Vet Med Assoc 2008; 232:564-573.
3. Davis MS, Willard MD, Nelson SL, et al. Prevalence of gastric lesions in racing Alaskan sled dogs. J Vet Intern Med 2003; 17:311-314.
4. Davis MS. Gastritis/gastric ulcers in canine athletes. In Proceedings, ISDVMA 11th Biennial Meeting, Banff 2012; 54-56.
5. Michel H, Larrey D, Blanc P. Hepato-digestive disorders in athletic practice [em francês]. Presse Med 1994; 23:479-484.
6. Murray MJ, Schusser GF, Pipers FS, et al. Factors associated with gastric lesions in thoroughbred racehorses. Equ Vet J 1996; 28:368-374.
7. Davis MS, Willard M, Williamson K, et al. Temporal relationship between gastrointestinal protein loss, gastric ulceration or erosion, and strenuous exercise in racing Alaskan dogs. J Vet Intern Med 2006; 20:835-839.
8. Yazwinski M. Assessment of serum myokines and markers of inflammation associated with exercice in sled dogs; and dietary analysis and kilocalories fed during the Yukon Quest. In Proceedings, ISDVMA 11th Biennial Meeting,Banff 2012;51-53.
9. Reynolds AJ, Fuhrer L, Dunlap HL, et al. Lipid metabolite responses to diet and training in sled dogs. J Nutr 1994; 124:2754S-2759S.
10. MacKenzie E, Riehl J, Banse H, et al. Prevalence of diarrhea and enteropathogens in racing sled dogs. J Vet Intern Med 2010; 24:97-103.
11. Steege RWFT and Kolkman JJK. Review article: the physiopathology and management of gastrointestinal symptoms during physical exercise, and the role of splanchnic blood flow. Aliment Pharmal Ther 2012; 35(5):516-28.
12. Sanchez LD, Tracy JA, Berkoff D, et al. Ischemic colitis in marathon runners: A case-based review. J Emerg Med 2006; 30:321-326.
13. Baskin CR, Hinchcliff KW, DiSylvestro RA, et al. Effect of dietary antioxidant supplementation on oxidative damage and resistance to oxidative damage during prolonged exercise in sled dogs. Am J Vet Res 2000; 61:886-891.
14. Kronfeld DS and Downey RL. Nutritional strategies for stamina in dogs and horses. Proc Nutr Soc Aust 1981; 6:21-29.
15. Andrews FM, Sifferman RL, Bernard W, et al. Efficacy of omeprazole paste in the treatment and prevention of gastric ulcers in horses. Equ Vet J Suppl 1999:29; 81-86.
16. Jenkins CC, DeNovo RC, Patton CS, et al. Comparison of effects of cimetidine and omeprazole on mechanically created gastric ulceration and on aspirin-induced gastritis in dogs. Am J Vet Res 1991; 52:658-661.
17. Grandjean D, Crépin F, Paragon BM. The interest of smectite in acute diarrhea in sled dogs [in French]. Recueil de Médecine Vétérinaire 1992; 168(5):323-329.
18. Swanson KS, Grieshop CM, Flickinger EA, et al. Supplemental fructooligosaccharides and mannanoligosaccharides influence immune function, ileal and total tract nutrient digestibilities, microbial populations and concentrations of protein catabolites in the large bowel of dogs. J Nutr 2002; 132(5):980-989.
19. Mickelborough TD. Omega-3 polyunsaturated fatty acids in physical performance optimization. Int J Sport Nutr Exerc Metab (in press).

Como abordar... Constipação no gato

Valérie Freiche, Médica-Veterinária, Dipl. ESV
Clínica Veterinária Alliance, Bordeaux, França.

A Dra. Freiche se formou na Escola Veterinária Nacional de Alfort, França, em 1988. Depois de fazer estágio em medicina interna na própria escola de Alfort, ela foi nomeada como chefe dodepartamento de gastrenterologia e atuou ali por 14 anos. Atualmente, ela exerce a profissão em Bordeaux, onde trata casos encaminhados de medicina interna, com especial interesse em gastrenterologia e intervenção endoscópica. Coautora de um livro recém-publicado de gastrenterologia, ela também realizou inúmeros programas de Desenvolvimento Profissional Continuado para veterinários e possui o diploma de especialista francês em medicina interna.

Introdução

A constipação é definida como "uma ausência ou redução na frequência de defecação", sendo muito mais comum no gato do que no cão. O presente artigo oferece um panorama geral do diagnóstico e do tratamento desta condição no gato. A constipação felina pode ser causada por uma ampla variedade de distúrbios (e, de fato, a etiologia frequentemente difere das causas de constipação no cão), incluindo problemas anatômicos, metabólicos e funcionais. A estagnação prolongada de fezes no cólon resulta em desidratação progressiva da matéria fecal, que se torna muito ressecada, dura e difícil de ser eliminada (1). O megacólon (definido como "uma distensão generalizada do cólon combinada com perda de motilidade") também está muitas vezes presente, e pode ser de origem primária ou secundária aos episódios recorrentes de retenção fecal por causas variadas. Existem duas razões principais para que um gato seja levado a uma consulta veterinária:

- Um gato que se apresenta com constipação crônica recorrente, resultando na eliminação intermitente de fezes ressecadas em pequeno volume. Embora o estado de saúde do animal seja tipicamente bom, o gato costuma necessitar de uma breve hospitalização para esvaziamento do cólon sob sedação.
- Um gato que se apresenta com um quadro de emergência a tal ponto de exigir a hospitalização e o cuidado intensivo com fluidoterapia, além de um rápido diagnóstico etiológico.

Também pode haver disquezia (tenesmo com dificuldade de eliminação das fezes), assim como obstipação (impactação fecal que impede a defecação). Antes de seguir adiante, vale a pena expor uma breve revisão dos aspectos fisiológicos e etiológicos.

PONTOS-CHAVE

- **Obesidade, inatividade e dieta pobre em fibras são fatores predisponentes na constipação felina.**
- **Um das causas mais comuns de constipação felina é o megacólon idiopático.**
- **Em geral, é possível estabelecer a etiologia após a obtenção de histórico detalhado e da realização de exame clínico completo. Não é aconselhável o uso frequente de laxantes sem um diagnóstico etiológico.**
- **As investigações adicionais sempre devem começar com radiografias do abdome e da pelve.**
- **Na maioria dos casos, um bom manejo nutricional com suplementação de *Psyllium* ajudará a dispensar a necessidade de lavagens ou intervenções cirúrgicas colônicas repetidas, mesmo que o gato apresente megacólon.**

Fisiologia do cólon

O cólon do gato tem um comprimento médio de 30 cm. Suas duas principais funções fisiológicas são:

• A absorção de água e eletrólitos a partir do lúmen, o que ocorre na porção proximal do cólon.

• O armazenamento e a eliminação periódica das fezes, o que ocorre na porção distal do cólon.

A musculatura lisa longitudinal e circular do cólon confere motilidade e tônus. Essa motilidade é regulada não só por hormônios gastrointestinais, mas também pelo sistema

nervoso colônico intrínseco e extrínseco. Existem dois tipos de movimento colônico: contrações segmentares rítmicas "saltitantes" e ondas peristálticas que impulsionam a matéria fecal no sentido caudal.

Embora as contrações colônicas sejam passivas (o sistema nervoso simpático regula as contrações segmentares, enquanto o sistema parassimpático gera as contrações peristálticas), a defecação é um ato voluntário controlado pelo sistema nervoso central.

A concentração bacteriana dentro do cólon é muito alta: 10^{10} microrganismos por grama de matéria fecal (a porção distal do intestino delgado tem apenas 10^4 microrganismos/g), sendo composta principalmente por *Enterobacteria, Lactobacillli* e *Estreptococci* aeróbios que formam um ecossistema balanceado envolvido em várias reações enzimáticas. Por fermentarem as fibras e os carboidratos ingeridos, esses microrganismos promovem a produção de ácidos graxos de cadeia curta, água, hidrogênio, metano e CO2. Os ácidos graxos voláteis representam a melhor fonte de energia para os colonócitos e constituem um substrato para a síntese de lipídeos; a produção desses ácidos graxos voláteis induz a uma redução localizada no pH, o que diminui a ionização de ácidos graxos de cadeia longa e ácidos biliares, conhecidos por serem irritantes e deletérios à mucosa colônica. As bactérias colônicas também aumentam a concentração de íons de amônio eliminados nas fezes.

O tempo de trânsito fisiológico médio desde a ingestão até a eliminação varia de 12-24 horas, embora isso talvez seja prolongado sem afetar o animal de forma adversa.

Etiologia

A ausência ou o retardo da progressão fecal ao longo do cólon ou a dificuldade na passagem das fezes podem ser causados por diversos tipos de lesões. A ***Tabela 1*** resume as principais causas de constipação intermitente ou crônica no gato, sendo a copróstase crônica (impactação fecal) e o megacólon (congênito, adquirido, pós-traumático ou idiopático) as causas mais comuns. Lesões endoluminais obstrutivas ou estenóticas são mais raras; tumores colônicos frequentemente têm caráter obstrutivo no momento em que são diagnosticados e tipicamente resultam em constipação ***(Figura 1)*** (1).

A obesidade, combinada com inatividade ou falta de fibras na dieta, é um fator predisponente conhecido. Durante a hospitalização, mudanças no ambiente também podem causar uma constipação temporária e reversível: isso é reforçado por desidratação e hipocalemia que, por sua vez, são achados comumente encontrados na constipação. Anomalias congênitas (p. ex., aganglionose (2) ou perfuração anal com fístula retovaginal) são raras e os sinais clínicos se tornam aparentes logo após o desmame. Lesões ósseas e distúrbios neurológicos lombossacrais ou

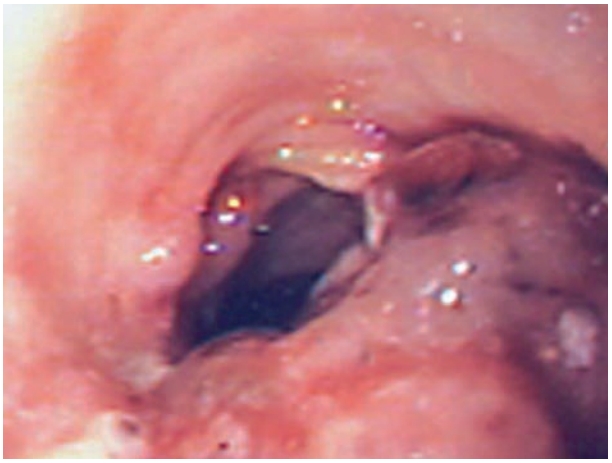

© Dr. V. Freiche

Figura 1. Colonoscopia realizada em uma gata de 11 anos de idade, que apresentava vômito, anorexia e tenesmo. Na face ventral do cólon pode-se observar uma lesão estenótica intraluminal e proliferativa; a histologia confirmou a presença de carcinoma colorretal com prognóstico mau.

pélvicos também podem provocar constipação por dor e/ou modificação do canal pélvico. Pode ocorrer estenose retal pós-inflamatória em qualquer idade, podendo ser acompanhada por diarreia aguda, capaz de lesionar o esfíncter anal.

Apresentação

Um gato com constipação de início súbito, na ausência de modificações na dieta ou no ambiente, justifica a realização de exame clínico detalhado. A constipação pode ser crônica ou intermitente e passar despercebida por um longo período de tempo se o animal tiver acesso à rua ou a qualquer ambiente externo e não dispor de bandeja sanitária na casa. Os sinais clínicos podem ser moderados (p. ex., com copróstase crônica) ou graves (p. ex., com obstrução colônica distal). Dependendo da doença causal, outros sinais clínicos podem ser observados, incluindo prostração, vômitos (muito comuns nessa espécie e, em minha experiência, este pode ser o único sinal apresentado), perda de peso (atribuída à anorexia persistente ou neoplasia obstrutiva), desidratação, anorexia, tenesmo, agitação, eliminação de matéria não fecal (muco, sangue fresco), dor abdominal (1), alterações comportamentais, distensão abdominal, deformidade perineal e atonia anal.

Diagnóstico

Os pontos a seguir são essenciais para obtenção do histórico e execução do exame clínico:

• História

Isso pode ser utilizado para identificar fatores indutores de deflagração: p. ex., ingestão de ossos, histórico prévio de

Tabela 1. Constipação e distúrbios de defecação em gatos: etiologia e incidência. As causas mais comuns estão destacadas em negrito.

Dieta	Corpos estranhos	Obstrução colorretal intrínseca
• **Falta de fibra na dieta** • Ingestão limitada de água • **Obesidade**	• Ingestão de granulado (areia sanitária), pelos, fragmentos ósseos, gramíneas e outras plantas etc., misturados com fezes: mais raros em gatos do que em cães.	• **Tumor colorretal** • **Perfuração anal** • Hérnia perineal (rara) • Divertículo retal (raro) • Corpo estranho (bolas de pelo/corpos estranhos lineares) • **Prolapso retal** • Impactação cecal • Estenose colorretal
Mudanças no ambiente	**Distúrbios neurológicos, neuromusculares, lombossacrais e sacrococcígeos**	**Obstrução colorretal extrínseca**
• **Hospitalização** • **Estresse** • **Bandeja sanitária suja** • **Inatividade** • **Mudança no habitat**	• Disautonomia • Lesão medular lombossacra (traumatismo, tumor, degeneração) • Síndrome da cauda equina • **Anomalias congênitas (aganglionose)** • Anomalia congênita no gato Manx • Hipotireoidismo (raro) • **Megacólon idiopático**	• **Estreitamento do canal pélvico** • **Fratura** • Linfadenopatia abdominal caudal • Neoplasia uterina
Causas iatrogênicas	**Defecação dolorosa**	**Distúrbios metabólitos ou eletrolíticos**
• Induzidas por medicamentos (raras): - Inibidores de cálcio - Opioides - Anticolinérgicos - Benzodiazepínicos e fenotiazinas - Diuréticos - Anti-histamínicos - **Fosfato de alumínio** - Sulfato de bário, etc.	• Dor anal ou perianal: - Lesões das glândulas anais (raras) - **Estenose colorretal (pós-inflamatória)** - Feridas ou abscessos locais • Dor osteoarticular: - Pelve - Quadril - Membros posteriores (traseiros) - Outras anomalias ortopédicas	• **Desidratação** • **Hipocalemia** • Hiperparatireoidismo (raro) • Hipercalcemia

traumatismo pélvico ***(Figuras 2 e 3)***, tipo de dieta, alteração comportamental, disorexia, distúrbios locomotores (3, 4).

A constipação geralmente afeta gatos de meia-idade ou mais idosos (4) e fatores ambientais (número de animais em contato, introdução de um novo gato, etc.) podem desempenhar um papel importante. Os proprietários frequentemente descrevem o gato tentando defecar por algum tempo sem eliminar nada ou, então, o gato pode defecar fora da bandeja sanitária em função dos distúrbios comportamentais causados pela constipação.

• Exame clínico

O exame deve ser abrangente, incluindo uma avaliação completa do abdômen: embora isso não seja um problema para a maioria dos gatos, a obesidade pode dificultar a identificação dos órgãos internos. Os linfonodos devem ser cuidadosamente avaliados e a região anal, inspecionada de forma minuciosa. A palpação do cólon (2) é essencial, sendo recomendável a estimativa de seu diâmetro; o cólon simplesmente está preenchido com fezes compactadas ou distendido por fezes com diâmetro maior do que o do canal pélvico?

Em casos de copróstase, ou impactação acentuada, talvez seja possível delinear o cólon desde a junção ileocecocólica até o reto. É importante determinar se a copróstase é generalizada ou se a retenção fecal é proximal a um segmento específico do cólon (no caso, uma massa endoluminal localizada ou uma lesão compressiva extrínseca pode ser responsável). As tireoides sempre devem ser submetidas à palpação, sobretudo nos gatos com mais de 8 anos de idade.
É possível determinar o diâmetro do canal pélvico por

meio de exame retal, o que deve ser realizado sob sedação. Isso também pode evidenciar a presença de dor ou de corpos estranhos, além de identificar lesões na face interna do anel anal; também permite a avaliação da mucosa retal, do canal pélvico e da região perineal. As glândulas anais devem ser examinadas quanto à presença de espessamento, abscedação ou secreções anormais. Ao final do exame, deve-se coletar uma amostra de fezes em busca de vestígios de sangue fresco, muco ou melena.

Um exame neurológico e ortopédico pode revelar uma das causas específicas de constipação mencionadas na ***Tabela 1.***

Critérios para internação

Quando a constipação ou os distúrbios de defecação são associados a uma apresentação clínica mais dramática, talvez haja necessidade de hospitalização: isso possibilita a implementação de procedimentos de cuidados intensivos, além do diagnóstico etiológico. Os sinais clínicos que justificam a admissão hospitalar incluem desidratação, vômito, perda de peso recente, tenesmo ou esforço acentuado, sangramento retal, palpação retoabdominal anormal ou copróstase, o que requer a realização de lavagem sob sedação.

Testes diagnósticos adicionais

- Hematologia, bioquímica e avaliação eletrolítica são exames que otimizarão o tratamento e permitirão o descarte das causas metabólicas de constipação. Os gatos que se apresentam com copróstase ou megacólon frequentemente exibem níveis sanguíneos elevados de ureia, secundários à disorexia e desidratação. Qualquer hipocalemia deve ser corrigida, independentemente da etiologia da constipação.

- Radiografias ventrodorsais e laterais determinarão o diâmetro e qualquer irregularidade do canal pélvico, além de revelar quaisquer lesões recentes ou fraturas consolidadas antigas. Também se podem notar: a presença de matéria fecal com densidade anormal, a suspeita de desvio ou dilatação do cólon, a existência de grandes quantidades de fezes no cólon ascendente e massa compressiva ou algum corpo estranho sob suspeita. Além disso, o grau (extensão) da copróstase pode ser avaliado. Note que, para otimizar o tratamento e fornecer um prognóstico preciso, é importante diferenciar entre copróstase simples e megacólon ***(Figuras 4 e 5)***. Uma publicação recente estabeleceu valores para a estimativa radiográfica do diâmetro colônico máximo em gatos constipados e naqueles com megacólon. No gato normal ou constipado, a relação entre o diâmetro máximo do cólon e o comprimento da 5ª vértebra lombar deve ser < 1,28. Uma relação > 1,48 é altamente preditiva de megacólon (5).

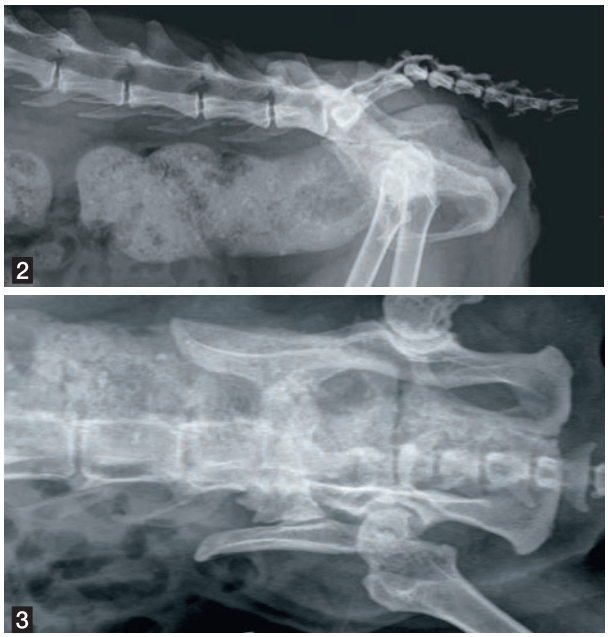

© Dr. L. Couturier AZURVET

Figuras 2 e 3. Filmes radiográficos simples de um gato de 17 anos de idade com constipação crônica. O animal havia sumido e, no retorno, estava com dificuldades locomotoras. Fraturas antigas da pelve remodelaram o canal pélvico e provocaram distensão acentuada do cólon associada à copróstase grave. Note a grave osteoartrose do quadril com subluxação sacropélvica.

Figura 4 e 5. Radiografias abdominais simples laterais: a copróstase pode ser observada na Figura 4, enquanto a Figura 5 revela indícios de megacólon.

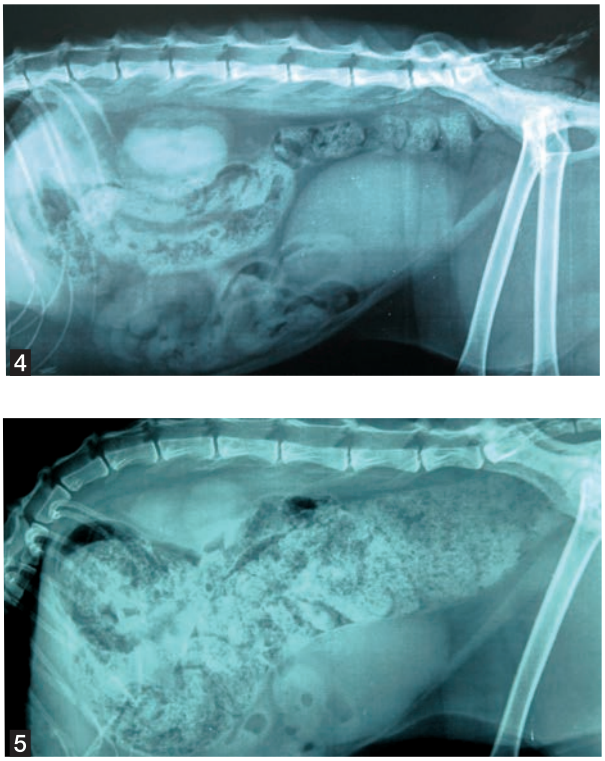

© Dr. V. Freiche

A colonografia retrógrada com meio de contraste (após remoção de todo material fecal) demonstrará qualquer dilatação segmentar, massa endoluminal ou corpo estranho ***(Figura 6)***.

- A ultrassonografia abdominal não é a melhor técnica de diagnóstico por imagem para uma identificação precisa de lesões dentro do cólon, pois não é fácil visualizar o canal pélvico; além disso, a presença de gás no cólon pode impedir a avaliação de toda a área. Contudo, o ultrassom poderá ser considerado se o animal não puder ser anestesiado ou nos casos em que há necessidade de diferenciar entre lesão inflamatória e neoplásica compressiva. Todos os órgãos adjacentes ao cólon devem ser examinados, incluindo os linfonodos, a bexiga e o útero (em gatas não castradas). Podem ser obtidas amostras citológicas durante o exame ultrassonográfico mediante a identificação de alguma massa.
- Colonoscopia, que permite a inspeção direta da superfície da mucosa, é uma técnica diagnóstica por si só, sendo indicada na suspeita de lesão endoluminal (2, 4). Em gatos, o preparo fica restrito à lavagem do cólon com água morna sob anestesia, o que facilita a remoção das fezes e otimiza a realização do exame. Na presença de lesão colônica parietal, múltiplas biopsias guiadas por meio endoscópico determinarão o tipo de infiltrado celular, fornecerão um prognóstico preciso e possibilitarão um planejamento terapêutico. Existe uma má correlação entre o aspecto macroscópico de uma lesão e os resultados da análise histológica; não é possível distinguir visualmente entre um tumor benigno e um carcinoma maligno ou linfoma.
  Anomalias macroscópicas que podem ser detectadas durante a colonoscopia incluem espessamento ou mudanças de cor da mucosa, massas ou lesões endoluminais com aspecto displásico e estreitamento do lúmen. Uma lesão no cólon ascendente pode provocar constipação, mas raramente causa disquezia. Distúrbios de defecação são mais comuns com lesões colorretais, envolvendo o cólon descendente, o reto ou o anel anal.
- A eletromiografia (EMG) é indicada se os sinais clínicos forem sugestivos de distúrbio neuromuscular lombossacro, como a síndrome da cauda equina.

Figura 6. Colonografia realizada em um gato idoso, que se apresentava com colapso, anorexia, perda de peso, desidratação e constipação. O meio de contraste destaca um segmento estenosado do cólon, correspondente a uma lesão estenótica intraluminal; além disso, a densidade líquida da bexiga otimiza o contraste radiográfico. A realização da colonoscopia e a análise de múltiplas biopsias confirmaram o carcinoma colônico. A copróstase está localizada em uma posição proximal à lesão obstrutiva, o que, portanto, exclui a presença de megacólon. A palpação abdominal cuidadosa durante o exame clínico daria uma boa indicação dessa localização.

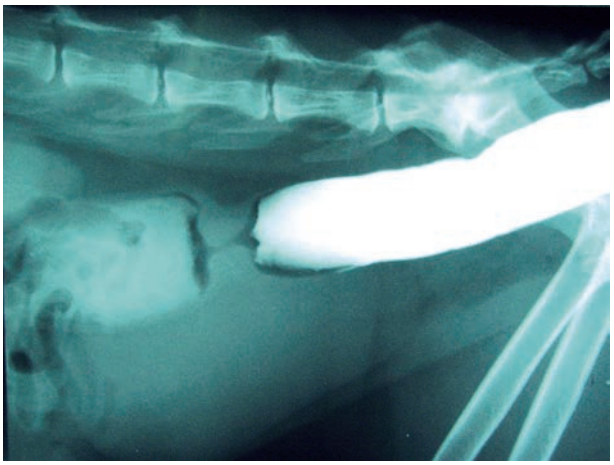

© Dr. V. Freiche

Tratamento

Existem três pilares para a abordagem terapêutica do gato constipado:

1 - Terapia clínica

Sempre que possível, o tratamento deve ser instigado após a identificação dos fatores predisponentes e, portanto, deve ter a etiologia como base (conforme exposto na ***Tabela 1)***.

Se não houver indicações absolutas para a cirurgia, o tratamento clínico sempre deverá ser a primeira opção, implementando tanto medidas gerais (mudanças da dieta, correção do equilíbrio hidreletrolítico, melhoria das condições de higiene, retirada de qualquer medicamento que possa ser o agente causal, etc.) como medidas mais específicas (quando a origem da constipação foi determinada).

Existe uma variedade de classes de laxantes ***(Tabela 2)***, que variam em seu modo de ação (osmóticos, lubrificantes, estimulantes, emolientes, etc.) (2). Porém, o uso de tais medicamentos a médio ou longo prazo nunca é desejável até que o diagnóstico etiológico tenha sido estabelecido; eles irritam a mucosa colorretal e sua eficácia diminui com o passar do tempo.

A lavagem do cólon é algumas vezes inevitável, mas não deve ser repetida por tempo indeterminado ou indefinido. A lavagem não só esvazia o cólon completamente antes da instituição do tratamento clínico ou de novas medidas dietéticas, mas também prepara o gato para a colonoscopia. Conforme observado anteriormente, não

Tabela 2. Laxantes e emolientes para uso em gatos.

Lubrificantes	Osmóticos	Emolientes
• Parafina líquida: 2 mL VO duas vezes ao dia (*Nota:* jamais administre com o uso de seringa em um gato, pois isso pode levar à pneumonia lipídica). • Maltodextrina, lecitina de soja, açúcares, gorduras de origem animal e vegetal, mais vitamina E: gel oral, uma ou duas vezes ao dia.	• Lactulose: 0,5-1 mL/kg/dia, divididos em duas doses.	• Farelo de trigo. • *Parapsyllium* em pó (1/2-1 colher cheia das de chá, duas vezes ao dia). • Sementes de *Papapsyllium* (a adesão a esse tratamento pode não ser fácil).
Estimulantes	**Lavagens**	**Ação local**
• Bisacodyl® 5 mg: 1/2-1 comprimido por dia.	• Utilize água tépida (Nota: evite a adição de iodopovidona ou o uso de solução ensaboada, pois isso irrita a mucosa do cólon).	• Sorbitol (E420), citrato de sódio (E331), laurilsulfoacetato de sódio: esses agentes atuam localmente no reto via osmose, sendo administrados por meio de pipeta retal.

há nenhum benefício de adicionar alguma outra substância à água morna; além disso, um aditivo pode até irritar a mucosa já inflamada. As lavagens devem ser administradas com tubo flexível por clínico experiente em um gato entubado e anestesiado. Os agentes procinéticos estimulam o músculo liso do cólon, mas não são eficazes nos locais onde a motilidade está comprometida; também são contraindicados na presença de oclusão parcial do intestino. O único medicamento com eficácia comprovada no gato é a cisaprida (1); infelizmente, esse agente não é mais comercializado em muitos países. Se disponível, no entanto, a cisaprida pode ser administrada a uma dose de 0,1-1 mg/kg VO a cada 8-12 horas. A prucaloprida, um novo medicamento que está sendo testado atualmente no homem, não é aprovado para gatos, mas já foi usado na dose de 0,64 mg/kg nessa espécie, resultando em aumento na defecação na primeira hora de administração, sem afetar a consistência das fezes.

Note que uma constipação transitória atribuída a uma dieta inadequada não justifica uma intervenção terapêutica intensiva. O tratamento das manifestações clínicas, nesse caso, permitirá um rápido retorno à função normal.

2 - Tratamento cirúrgico

A cirurgia fica indicada na presença de lesões obstrutivas do canal pélvico ou lesões compressivas não parietais ou quando todas as medidas clínicas ou dietéticas falharem (6). Talvez haja necessidade de intervenção cirúrgica em caso de fratura pélvica com má união (o que exige osteotomia da sínfise púbica), para remover corpos estranhos e para tratar lesões extracolônicas compressivas (p. ex., tumores abdominais caudais, aderências). Raramente, a colotomia pode ser requerida se o conteúdo endurecido do cólon não puder ser evacuado por meio de lavagem.

A colectomia subtotal para massa endoluminal ou megacólon (nos casos raros irresponsivos ao tratamento clínico e às medidas dietéticas) envolve a preservação da junção ileocecocólica (1,7). O prognóstico é geralmente bom – exceto pelo risco de deiscência, o que é alto em virtude das concentrações bacterianas elevadas na ferida cirúrgica.

O antibiótico de escolha para o período pós-operatório imediato é uma combinação de metronidazol e cefalexina; além disso, o alimento deve ser reintroduzido o mais rápido possível. A frequência de defecação aumenta nas primeiras semanas do pós-operatório. É comum a produção de fezes mais amolecidas, embora a continência fecal permaneça normal.

3 - Medidas dietéticas

O enriquecimento da dieta com fibras ajuda a regular o trânsito intestinal em gatos constipados, sendo muitas vezes essencial para dispensar a necessidade de colectomia.

Existem duas formas principais de fibras:
• Fibras insolúveis estimulam a motilidade colônica, pois são pouco degradadas ou não são afetadas pelas bactérias entéricas. A celulose e outras fibras insolúveis podem absorver grandes quantidades de água, o que aumenta o volume das fezes. Observe que esse tipo de fibras diminui

O gato constipado: estudo de caso clínico

Chestnut, uma gata doméstica de pelo curto, malhada, de 2 anos de idade e castrada (Figura 1) apresentava vômito e disquezia crônicos com vários meses de duração. Na semana anterior à consulta, ela havia vomitado duas vezes ao dia e tinha um apetite reduzido.



© Dr. V. Freiche

Histórico

Chestnut foi encontrada ferida em uma lata de lixo com uma idade estimada de 4 semanas. Nas primeiras semanas após a adoção, foi observado que ela tinha dificuldade de deambulação. Nenhum outro gato vivia na casa. Nos meses que antecederam a apresentação, o proprietário havia notado vômito e disquezia três vezes e tinha administrado laxantes (sorbitol e citrato de sódio via pipeta retal) com frequência.

O vômito (de suco gástrico e bile várias vezes por dia, sem vestígios de sangue) não foi relacionado com a ingestão de alimentos. Chestnut tinha livre acesso à rua, era negativa para FIV/FeLV e estava com suas vacinações em dia. Sua dieta atual consistia em atum, arroz e ervilhas verdes.

Exame clínico

- Condição geral satisfatória (escore de condição corporal = 3/5).
- Pelagem opaca.
- Temperatura retal: 38,8°C.
- Desidratação estimada em 5%.
- Coloração normal das mucosas.
- Tempo de preenchimento capilar < 2 segundos.
- Auscultação cardiopulmonar normal.
- Órgãos abdominais facilmente identificáveis à palpação; ausência de anomalia detectável, exceto uma dilatação colônica distal acentuada; e presença de fezes compactadas muito endurecidas, estendendo-se por mais de 20 cm ao longo do cólon.

Diagnóstico diferencial

- Síndrome oclusiva ou suboclusiva (secundária à copróstase no sentido amplo do termo).
- Doença metabólica e/ou hipertireoidismo (vômito).
- Desequilíbrio hidreletrolítico (secundário aos vômitos).
- Disautonomia (improvável devido à copróstase isolada).

Testes diagnósticos adicionais e resultados

- Perfil bioquímico geral: azotemia pré-renal moderada (ureia = 13,35 mmol/L; creatinina = 153 mol/L).
- Perfil eletrolítico: hipocalemia leve (3,3 mmol/L) compensada pela administração de 7,5 mEq de KCl em 250 mL da solução de Ringer Lactato.
- Níveis basais totais da tireoxina: dentro dos limites de normalidade (22 nmol/L).
- Radiografias simples da pelve ***(Figura 2)*** demonstraram dilatação generalizada do cólon; não havia nenhum calo ósseo visível, mas o canal pélvico estava deformado (supostamente por causa de uma fratura antiga no acetábulo).
- Exame do reto sob sedação após reidratação e lavagem do cólon com água morna para remover todo material fecal (Figura 3): o diâmetro residual do canal pélvico era < 2,5 cm.
- Ultrassonografia abdominal estava planejada se outras investigações não elucidassem o diagnóstico.

Diagnóstico

Megacólon secundário a traumatismo do canal pélvico; isso estava de acordo com o histórico prévio de dificuldades locomotoras graves no momento da adoção.

Tratamento

- Reidratação.
- O diâmetro pélvico reduzido sugeriu que o tratamento clínico isolado provavelmente não seria bem-sucedido: os procedimentos de colectomia subtotal e sinfisiotomia corretiva foram propostos como a opção de escolha, mas o proprietário rejeitou a cirurgia.
- Adição de grânulos de *Psyllium* à dieta: 1 colher das de chá diariamente no alimento.
- Lactulose: 2 mL duas vezes ao dia por via oral.

Acompanhamento terapêutico e evolução em longo prazo

- A adição de grânulos de *Psyllium* ao alimento gerou problemas em termos de palatabilidade; por isso, foi escolhido um alimento comercial* à base de fibras (2,9% de fibra bruta).
- Depois de alguns dias, a gata Chestnut conseguiu eliminar as fezes espontaneamente ***(Figura 4)*** e, três anos mais tarde, estava em excelente estado geral de saúde, sem vômitos, produzindo fezes compridas e finas, mas normais em termos de consistência. Não houve recorrência da copróstase.

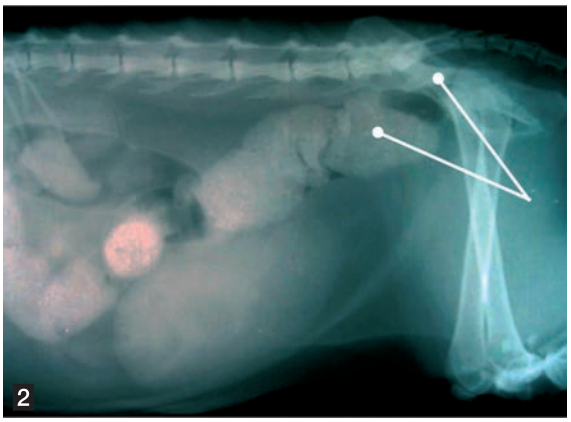

© Dr. V. Freiche



Figura 2. Radiografia abdominal lateral, revelando a disparidade entre o diâmetro do canal pélvico e o diâmetro de todo o cólon (seta).

Figura 3. Fezes produzidas durante a hospitalização.

Figura 4. Fezes produzidas 3 semanas após a instituição de uma dieta à base de fibras. Observe a melhora na consistência e o aumento no volume fecal.

** Royal Canin Gastro Intestinal Fibre Response Feline*

ROYAL CANIN

a digestibilidade global da porção alimentar e, portanto, não deve ser utilizado de forma indiscriminada.

- Fibras solúveis, como polpa de beterraba, pectinas de frutas, *Psyllium* e goma guar, têm a capacidade de reter água, sendo facilmente fermentadas pelas bactérias do intestino delgado. O *Psyllium* em pó (sob a forma de grânulos ou incorporado em um alimento seco) é extramente útil para o tratamento de gatos constipados. A atividade e a fermentação bacterianas exercem um efeito positivo altamente benéfico sobre a mucosa colônica por meio da liberação de ácidos graxos de cadeia curta. Tais ácidos graxos não só representam uma fonte de energia para os colonócitos, mas também estão envolvidos na regulação da motilidade colônica. Vale notar que, se as fibras solúveis forem administradas em quantidades excessivas, elas poderão amolecer as fezes.

A resposta de cada gato às fibras pode ser significativamente variável; por isso, é importante ajustar a quantidade fornecida para cada caso. Um único estudo recente relatou um tratamento bem-sucedido em longo prazo de 15 gatos com o uso de um alimento seco enriquecido com *Psyllium*; alguns gatos estavam sofrendo com megacólon e episódios recorrentes de constipação que não haviam respondido a outros tratamentos clínicos (8).

Referências bibliográficas

1. Little S. Constipation in cats. In *Proceedings* WSAVA-FASAWA World Congress Korea 2011; 669-671.
2. Washabau RJ and Holt DE. Diseases of the large intestine. In: Ettinger SJ and Feldman EC, eds. Textbook of Veterinary Internal Medicine. 6th ed. Philadelphia: Elsevier Saunders, 2005:1378-1408.
3. Harkin KR. Constipation, tenesmus, dyschezia and fecal incontinence. In: Ettinger SJ and Feldman EC, eds. Textbook of Veterinary Internal Medicine. 6th ed. Philadelphia: Elsevier Saunders, 2005:144-147.
4. Jergens AE and Zoran DL. Diseases of the colon and rectum. In: Hall EJ, Simpson JW and Williams DA, eds. BSAVA Manual of Canine and Feline Gastroenterology. 2nd ed. Gloucester, BSAVA, 2005:203-212.
5. Trevail T, Gunn-Moore D, Carrera I, *et al.* Radiographic diameter of the colon in normal and constipated cats and in cats with megacolon. Vet Radiol Ultrasound 2011; 52(5), 516-520.
6. White RN. Surgical management of constipation. *J Feline Med Surg* 2002; 4:129-138.
7. Bright RM. Idiopathic megacolon in the cat: Subtotal colectomy with preservation of the ileocolic valve. *Vet Med Rep* 1991; 3:183, 186-187.
8. Freiche VG, Houston D, Weese H, *et al.* Uncontrolled study assessing the impact of a psyllium-enriched extruded dry diet on fecal consistency in cats with constipation. *J Feline Med Surg* 2011; 13:903-911.

Microbioma gastrintestinal canino na saúde e na doença

Jan Suchodolski, Médico-Veterinário, PhD, Dipl. ACVM
Departamento de Clínica de Pequenos Animais, Universidade Texas A&M, Estados Unidos.

Dr. Suchodolski se formou em veterinária na Universidade de Medicina Veterinária em Viena, Áustria. Ele recebeu seu título de doutor em microbiologia veterinária na Universidade Texas A&M por seu trabalho sobre marcadores moleculares para a avaliação do microbioma intestinal canino. Ele também é certificado em imunologia pelo ACVM, Colégio Norte-americano de Microbiologistas Veterinários e, atualmente, atua como Professor Assistente Clínico e Diretor Associado do Laboratório Gastrintestinal na Universidade Texas A&M. Suas pesquisas estão focadas em provas de função gastrintestinal, patógenos gastrintestinais e ecologia microbiana intestinal, com ênfase sobre os probióticos e prebióticos, bem como sobre a forma com que os patógenos intestinais induzem a distúrbios na microbiota intestinal.

Kenneth Simpson, BVM&S, PhD, Dipl. ACVIM, Dipl. ECVIM-CA
Faculdade de Medicina Veterinária, Universidade de Cornell, Estado de Nova Iorque, Estados Unidos.

Dr. Simpson se qualificou na Escola Royal de Estudos Veterinários (Dick) na Universidade de Edimburgo em 1984, antes de conquistar seu título de doutor pela Universidade de Leicester. Em seguida, ele lecionou na Royal Veterinary College em Londres antes de se mudar para a Universidade de Cornell em 1995; Simpson foi nomeado como Professor de Medicina na Universidade de Cornell em 2007. Seu principal interesse está na interação entre bactérias e hospedeiro – interação esta capaz de induzir ao surgimento de doença inflamatória crônica e câncer – visando traduzir com eficácia os estudos baseados em laboratórios, a fim de obter melhorias na detecção de doença, na terapia e, por fim, na profilaxia tanto para animais como para seres humanos.

PONTOS- CHAVE

- **Os avanços dos estudos em microbiologia revelaram uma microbiota gastrintestinal muito mais abundante, diversificada e complexa do que se pensava previamente com os métodos à base de cultura.**
- **A microbiologia contemporânea independente de cultura, formulada com base na detecção de assinaturas moleculares de bactérias como genes do RNAr 16S e 23S, possibilita uma avaliação detalhada da presença e da localização de bactérias no intestino.**
- **A microbiota intestinal desempenha um papel-chave na manutenção da saúde e da imunidade.**
- **Disbiose, ou desequilíbrios na microbiota intestinal, está cada vez mais associada à doença inflamatória intestinal.**
- **Métodos independentes de cultura possibilitaram a descoberta de bactérias invasivas na mucosa em cães com colite granulomatosa.**
- **Uma combinação de disbiose e suscetibilidade do hospedeiro pode influenciar a resposta aos antibióticos observada em cães com enteropatias responsivas a esses agentes terapêuticos.**
- **A elucidação dos fatores que determinam o microbioma intestinal fornecerá novas oportunidades de profilaxia e intervenção terapêutica.**

Introdução

A microbiota intestinal é definida como o agregado de todos os microrganismos vivos (bactérias, fungos, protozoários e vírus) que habitam o trato gastrintestinal (GI). Embora o termo microflora seja frequentemente utilizado em livros mais antigos, microbiota (do grego antigo bios, que significa "vida") é o termo mais apropriado.

Até alguns anos atrás, a cultura era o principal método utilizado para identificar as bactérias que habitam no trato GI canino. Essa técnica, no entanto, ainda produz resultados úteis quando empregada para a detecção de enteropatógenos específicos (p. ex., *Salmonella, Campylobacter jejuni)*. Entretanto, atualmente é bem reconhecido que a maioria dos microrganismos intestinais presentes no trato GI permanece não detectada com o uso de métodos à base de cultura (1). Um novo método molecular, conhecido como sequenciamento do RNAr 16S, permite a identificação de bactérias de uma forma muito mais confiável, com o uso de uma abordagem independente de cultura. O DNA bacteriano é extraído de uma amostra do intestino, enquanto o gene do RNAr 16S é ampliado e processado via PCR (reação em cadeia da polimerase), com o uso de um sequenciador de alto desempenho, permitindo uma identificação mais abrangente das bactérias presentes na amostra ***(Figura 1)***. Tais estudos moleculares revelaram que o trato GI canino alberga um ecossistema microbiano altamente complexo, chamado de microbioma intestinal, que consiste em

centenas de gêneros de bactérias diferentes e, provavelmente, mais de mil filotipos bacterianos (espécies) (2). Foi estimado que o microbioma intestinal consista em um número aproximadamente 10 vezes maior de células microbianas (10^{12}-10^{14}) do que o número de células do hospedeiro. O *pool* de genes microbianos é 100 vezes maior em comparação ao *pool* de genes do hospedeiro. É emergente o fato de que esse ecossistema microbiano altamente complexo desempenhe um papel crucial na regulação da saúde e da imunidade do hospedeiro, conforme foi demonstrado em vários estudos em seres humanos, modelos animais e (mais recentemente) cães e gatos (1). Acredita-se que os metabólitos microbianos produzidos pelo microbioma residente sejam umas das forças motrizes mais importantes subjacentes à coevolução da microbiota GI com seu hospedeiro ***(Tabela 1)***. Os microrganismos intestinais se beneficiam do hospedeiro em vários aspectos; eles atuam como uma barreira defensiva contra patógenos transitórios, auxiliam na degradação de nutrientes e na captação de energia da dieta, fornecem metabólitos nutricionais para os enterócitos e desempenham um papel crítico na regulação do sistema imune do hospedeiro. Em contraste, vários distúrbios GI foram associados a alterações na composição da microbiota intestinal (disbiose) em cães, como enteropatias crônicas e colite granulomatosa em cães da raça Boxer.

Microbiota GI de cães saudáveis

Conforme exposto anteriormente, a análise molecular-filogenética do gene bacteriano do RNAr 16S criou uma lista mais detalhada dos grupos bacterianos presentes no trato GI e revolucionou nossa compreensão sobre a complexa ecologia intestinal. O intestino delgado contém proporções relativamente mais altas de bactérias aeróbias, enquanto o intestino grosso alberga quase exclusivamente bactérias anaeróbias ou anaeróbias facultativas. Os filos bacterianos *Firmicutes*, *Bacteroidetes*, *Proteobacteria*, *Actinobacteria* e *Fusobacteria* constituem aproximadamente 99% de toda microbiota intestinal em cães (2,3). Esses filos podem ser filogeneticamente subdivididos em várias famílias e gêneros bacterianos (Figura 1). *Helicobacter* spp. representa o maior grupo encontrado no estômago canino; o intestino delgado alberga predominantemente as classes *Clostridia*, *Lactobacillales* e *Proteobacteria*; já as classes *Clostridiales*, *Bacteroides*, *Prevotella* e *Fusobacteria* predominam no intestino grosso. O filo *Firmicutes* compreende muitos grupos bacterianos filogeneticamente distintos, o assim-chamado aglomerados de *Clostridium*. Acredita-se que esses grupos (p. ex., *Ruminococcus* spp., *Faecalibacterium* spp., *Dorea* spp.), juntamente com *Bacteroidetes* e *Actinobacteria* (*Bifidobacterium* spp.), sejam importantes produtores de metabólitos (p. ex., ácidos graxos de cadeia curta, indol) que exercem um impacto benéfico direto sobre a saúde do hospedeiro ***(Tabela 1).***

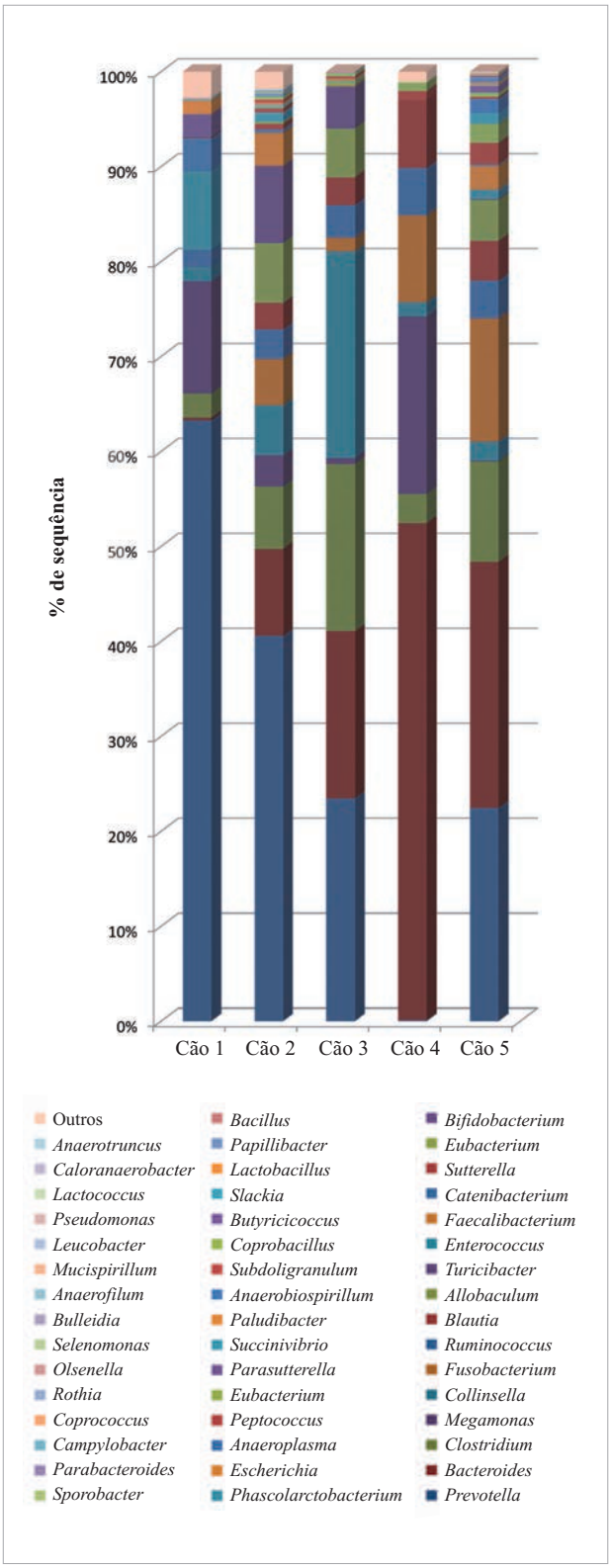

Figura 1. Gêneros bacterianos predominantes observados em amostras de fezes de cinco cães saudáveis. Esses dados foram obtidos do sequenciamento de alto desempenho do gene do RNAr 16S (22). Observe como o tipo e o número de grupos bacterianos variam entre cada cão.

Tabela 1. Metabólitos derivados de microrganismos no trato GI.

Produtos metabólicos finais	Atividades metabólicas da microbiota intestinal	Efeito sobre a saúde do hospedeiro
Propionato, acetato, butirato	Fermentação de carboidratos	Anti-inflamatório, fonte de energia para os enterócitos, regulação da motilidade intestinal, melhora da barreia intestinal
Ácido retinoico (derivado da vitamina A)	Síntese de vitaminas	Importante para a geração de células-T reguladoras periféricas
Vitamina K2, B12, biotina, folato	Síntese de vitaminas	Cofatores importantes para várias vias metabólicas
Ceramida	Induz à degradação de esfingomielina via esfingomielinase alcalina	Papel significativo na apoptose e na prevenção de displasia epitelial intestinal e tumorigênese
Indol	Degradação do aminoácido triptofano	Aumenta a resistência da junção estreita das células epiteliais e atenua os indicadores de inflamação
Ácidos biliares secundários (colato/desoxicolato)	Desconjugação/desidroxilação de ácidos biliares	Absorção intestinal de gordura
Taurina	Desconjugação bacteriana de ácidos biliares	Facilita a absorção de gordura pelo trato GI, importante para o metabolismo hepático
Oxalil-COA descarboxilase	Degradação de oxalato pela oxalil-CoA descarboxilase	As diminuições na enzima responsável pela degradação de oxalato são associadas a um aumento no risco de urolitíase por oxalato de cálcio
Amônia	Descarboxilação, desaminação de aminoácidos	Aumentos associados à encefalopatia
D-lactato	Fermentação de carboidratos	Aumentos associados à encefalopatia

Vale notar que cada animal alberga um perfil microbiano muito peculiar e individual. Essas diferenças na composição bacteriana entre cada animal podem explicar, em parte, a resposta altamente individualizada observada em relação às abordagens terapêuticas destinadas a modular a microbiota intestinal.

Além de conhecer a lista de bactérias GI, é importante considerar sua distribuição no lúmen intestinal e na mucosa. A distribuição regional e espacial de bactérias dentro do trato GI pode ser analisada com técnicas moleculares com o uso dos ensaios de hibridização fluorescente *in situ* (FISH, do inglês *fluorescense in situ hybridization*). O estômago normal do cão tipicamente alberga uma quantidade abundante de espécies de *Helicobacter* que colonizam a mucosa superficial, as glândulas gástricas e as células parietais ***(Figura 2)*** (4,5). A mucosa do intestino grosso também consiste na residência de um grande número de bactérias associadas à mucosa, incluindo as espécies de *Helicobacter*, enquanto pouquíssimas bactérias são observadas em associação com a mucosa do intestino delgado ***(Figura 2)***. Com exceção do estômago, onde frequentemente se visualizam bactérias *Helicobacter* dentro da mucosa, não há bactérias invasivas na mucosa dos intestinos delgado e grosso saudáveis.

Embora a literatura especializada recente tenha começado a fornecer uma revisão sólida sobre a composição e a distribuição espacial da microbiota GI canina, há necessidade de outros estudos para desvendar as associações patológicas e as alterações funcionais em estados de saúde e doença.

O papel da microbiota na imunidade e na saúde

Um ecossistema microbiano balanceado é crítico para uma saúde ideal. A microbiota fisiológica fornece estímulos para o sistema imunológico, ajuda na defesa contra enteropatógenos invasores e confere benefícios nutricionais ao hospedeiro ***(Tabela 1)***. A microbiota residente é importante no desenvolvimento da estrutura intestinal fisiológica. Por exemplo, os animais livres de patógenos *(germ-free)* exibem uma arquitetura alterada da mucosa (p. ex., número reduzido de folículos linfoides, vilosidades menores). O microbioma no início da vida é crucial para o estabelecimento de tolerância oral, a fim de evitar o início de respostas imunes inadequadas contra antígenos bacterianos e alimentares, associados à inflamação GI crônica.

Há uma "troca de informações" constante entre as bactérias do intestino e o sistema imune do hospedeiro – troca esta que supostamente é mediada por uma combinação de metabólitos microbianos e moléculas superficiais que ativam os receptores imunes inatos (p. ex., receptores *Toll-like* ou TLRs) no revestimento intestinal. A microbiota intestinal residente também é uma

parte crucial do sistema composto pela barreira intestinal, que protege o hospedeiro de patógenos invasores, bem como de produtos microbianos deletérios (p. ex., endotoxinas). Os exemplos incluem a competição por nutrientes, por locais de aderência na mucosa e pela criação de um ambiente fisiologicamente restritivo para espécies de bactérias não residentes (p. ex., secreção de antimicrobianos, alterações no pH intestinal, produção de sulfeto de hidrogênio).

O cólon do cão alberga quase exclusivamente bactérias anaeróbias ou anaeróbias facultativas. Conforme ilustrado na ***Figura 1***, os grupos bacterianos colônicos predominantes fazem parte do grupo *Prevotella/Bacteroides* e dos aglomerados de *Clostridium* (p. ex., *Lachnospiraceae*, *Ruminococcaceae*, *Faecalibacterium* spp.) (2). Algumas das principais fontes de nutrientes para as bactérias são carboidratos complexos, incluindo muco intestinal, amido e fibra alimentar, como pectina e inulina. A fermentação desses substratos resulta principalmente na produção de ácidos graxos de cadeia curta – como acetato, propionato e butirato – e outros metabólitos que são fontes de energia relevantes para o hospedeiro. Os ácidos graxos de cadeia curta são importantes fatores de crescimento para as células epiteliais do intestino. Eles têm propriedades imunomodulatórias, podem inibir a proliferação de patógenos via modulação do pH colônico e também influenciam a motilidade intestinal (6). O butirato protege o animal contra colite pela redução do dano oxidativo ao DNA e pela indução de apoptose das células com esse tipo de dano. Foi demonstrado que o acetato modula a permeabilidade do intestino de forma benéfica, diminuindo com isso a translocação sistêmica de endotoxinas derivadas da microbiota intestinal (6). Além disso, estudos metabolômicos recentes sugerem que os diferentes membros da microbiota intestinal produzem vários outros metabólitos imunomoduladores (p. ex., histamina, indol). Por exemplo, estudos *in vitro* demonstraram que o indol derivado de microrganismos diminui a expressão da IL-8, induz à expressão dos genes de mucina e também aumenta a expressão gênica que fortalece a resistência das junções oclusivas *(tight junctions)*. (7)

Microbiota em cães com doença GI

Conforme referido anteriormente, a microbiota residente é um importante estímulo para a imunidade do hospedeiro. Espera-se que alterações na composição da microbiota (disbiose) tenham um impacto significativo sobre a saúde do hospedeiro. Esses efeitos podem se manifestar no trato GI, mas, por causa da importância da microbiota sobre o tecido linfoide associado ao intestino, os efeitos da disbiose intestinal podem exercer impactos de longo alcance sobre os sistemas orgânicos extraintestinais ***(Tabela 2).***

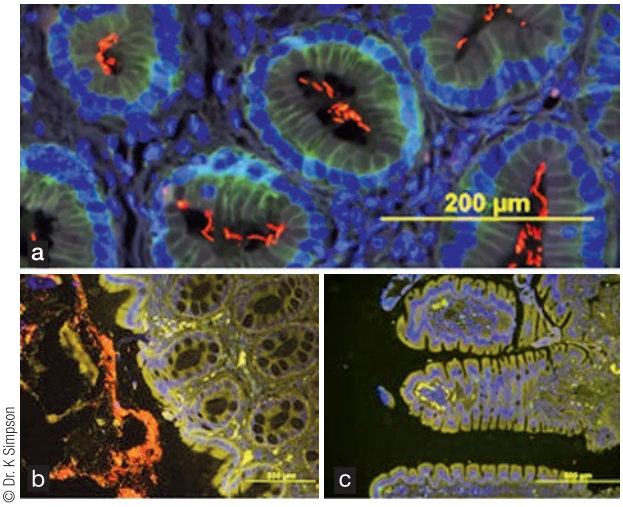

© Dr. K Simpson

Figura 2. A distribuição espacial de bactérias em todo o trato GI saudável pode ser avaliada pela análise de hibridização fluorescente in situ (FISH), por meio do qual as bactérias se coram de vermelho e os núcleos de azul. O estômago normal do cão frequentemente alberga uma quantidade abundante de espécies de *Helicobacter*, que colonizam a mucosa superficial, as glândulas gástricas e as células parietais (a). A mucosa do intestino grosso também representa a residência de um grande número de bactérias associadas à mucosa (b). Pouquíssimas bactérias de mucosa são encontradas no intestino delgado (c).

Tabela 2. Distúrbios associados a alterações no microbioma intestinal.

Distúrbio	Espécies acometidas
Diarreia hemorrágica aguda	Cães
Dermatite atópica	Seres humanos, camundongos (modelos animais), cães
Autismo	Seres humanos
Urolitíase por oxalato de cálcio	Cães
Diabetes mellitus tipo II	Seres humanos, roedores (modelos animais)
Doença Inflamatória Intestinal	Seres humanos, roedores (modelos animais), cães, gatos
Síndrome do intestino irritável	Seres humanos
Síndrome metabólica	Roedores (modelos animais)
Obesidade	Camundongos (modelos animais)
Diarreia por estresse	Seres humanos, roedores (modelos animais), cães
Comportamentos relacionados com estresse, ansiedade e depressão	Camundongos (modelos animais)

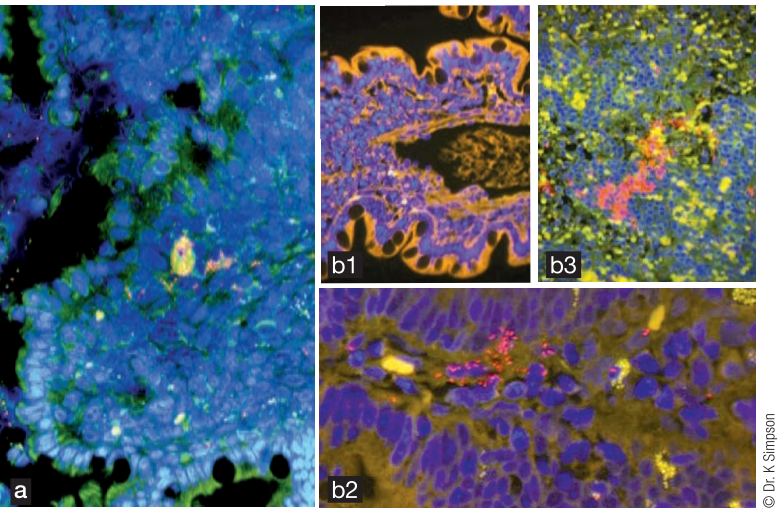

Figura 3. Detecção *in situ* de bactérias invasivas associadas à colite e ileíte granulomatosas:
a. *E. coli* invasiva no cólon de um Boxer com colite granulomatosa.
b. A presença de bactérias (em vermelho) em ducto lácteo dilatado (b1), vilosidade (b2) e linfonodo mesentérico (b3) de um Bichon Frisé de 7 anos de idade com ileíte piogranulomatosa. A coloração histoquímica do intestino e do linfonodo regional com os corantes Ácido Periódico de Schiff (PAS), acidorresistente e Gram foi negativa.

Enteropatias associadas a bactérias que penetram na mucosa

A aplicação da análise baseada na sequência do gene do RNAr 16S, em combinação com os ensaios de hibridização fluorescente *in situ* (FISH), possibilitou a descoberta de bactérias invasivas na mucosa do cólon de cães da raça Boxer com colite granulomatosa (8). A comparação das coleções de genes do RNAr 16S antes e depois da remissão induzida por antibióticos revelou um enriquecimento significativo nas sequências gram-negativas com maior similaridade à *E. coli* e *Shigella*. Análise *in situ* com sondas de FISH contra *E. coli* demonstrou aglomerados multifocais de bactérias invasivas dentro de macrófagos. Estudos subsequentes mostraram que a colite granulomatosa em Buldogues Franceses também está associada à *E. coli* invasiva na mucosa. A erradicação da *E. coli* invasiva nas raças Boxer e Buldogue Francês com colite granulomatosa se correlaciona com a remissão da doença, deduzindo uma relação causal (9). Os tipos de *E. coli* isolados dos cães da raça Boxer se assemelham àqueles relacionados com a Doença de Crohn em pessoas (8,10). A enteropatia inflamatória em todas as espécies é cada vez mais considerada por envolver uma interação entre o microambiente intestinal (principalmente bactérias e constituintes da dieta), suscetibilidade genética do hospedeiro, sistema imune e "deflagradores" ambientais de inflamação intestinal (10,11). A predisposição das raças Boxer e Buldogue Francês à colite granulomatosa associada à *E. coli* sugere que esses cães possam ser portadores de defeito(s) genético(s) que diminua(m) sua capacidade de eliminar a *E. coli* invasiva. Bactérias invasivas também podem estar envolvidas em enteropatia inflamatória granulomatosa e neutrofílica em outras raças e outras regiões do intestino ***(Figura 3)***. Dada a associação cada vez mais reconhecida de enteropatia inflamatória granulomatosa e neutrofílica com agentes infecciosos, parece prudente realizar um teste especializado para detecção de bactérias e fungos antes de se considerar qualquer forma de tratamento imunossupressor.

Enteropatias responsivas a antibióticos sem bactérias invasivas na mucosa

Do ponto de vista histórico, os cães com sinais de doença GI crônica que não apresentavam obstrução intestinal e exibiam resolução do quadro com terapia antimicrobiana eram diagnosticados com "proliferação bacteriana idiopática no intestino delgado" (12,13). No entanto, após a demonstração de que o número de bactérias totais nesses cães era semelhante ao de cães saudáveis e daqueles com enteropatias responsivas à dieta ou ao esteroide ou com insuficiência pancreática exócrina (14,15), a expressão "enteropatia responsiva a antibióticos" foi criada para descrever essa síndrome. Determinadas raças, como o cão Pastor Alemão, parecem predispostas a enteropatias responsivas a antibióticos (13). Os achados histopatológicos em Pastor Alemão e outros cães com enteropatias responsivas a antibióticos foram frequentemente relatados como normais ou descritos como uma leve enteropatia inflamatória linfocítica-plasmocitária.

Na ausência de inflamação desenvolvida ou de bactérias invasivas, o motivo pela resposta aos antibióticos fica incerto e indeterminado. Contudo, estudos recentes em cães com enteropatias crônicas têm implicado o envolvimento de anormalidades no sistema imune inato, que podem ampliar as respostas inflamatórias à microbiota residente. Os receptores *Toll-like* (TLRs) são receptores transmembranosos que desempenham um papel-chave tanto no sistema imune como no trato digestório. Os polimorfismos no receptor TLR5 (que reconhece a flagelina, uma proteína formadora do filamento em flagelos bacterianos), bem como a expressão aumentada de TLR4 e diminuída de TLR5, foram demonstrados em cães da raça Pastor Alemão quando comparados a Greyhounds saudáveis ***(Figura 4)*** (16,17). Além disso, quatro polimorfismos de nucleotídeo único não sinônimos foram identificados no gene NOD2 canino (17). Isso foi detectado em uma frequência significativamente maior em cães com enteropatia inflamatória do que no grupo-controle. Esses resultados também se refletiram em outras raças, além do Pastor Alemão (18).

A demonstração recente de que os polimorfismos no TLR5 conferem hiper-responsividade à flagelina sugere

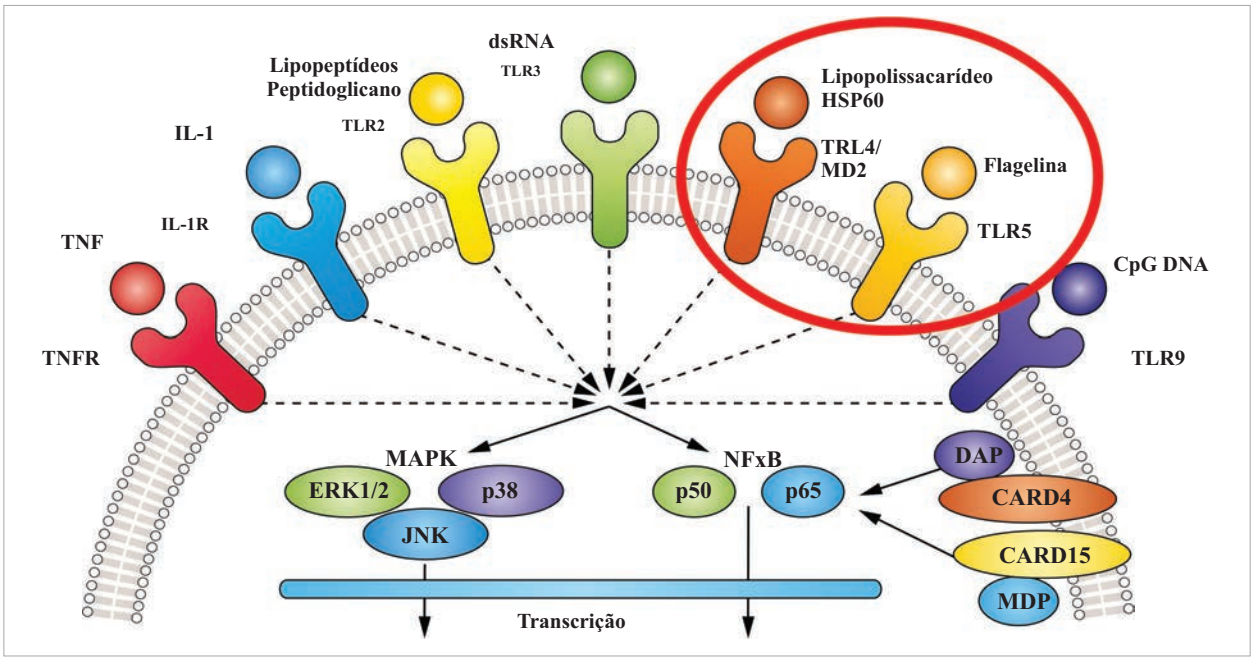

© Dr. K Simpson

Figura 4. Suscetibilidade do hospedeiro e a microbiota entérica interagem de modo a promover o processo de inflamação intestinal. Receptores tipo toll (TLRs) são receptores transmembranosos que desempenham um papel-chave tanto no sistema imune como no trato digestório, reconhecendo as proteínas estranhas e ativando as respostas imunes. Polimorfismos nos genes dos receptores TLR4 e TLR5 são significativamente associados à enteropatia inflamatória em cães da raça Pastor Alemão; foi demonstrado que as bactérias que emitem sinais através de TLR5 aberrante resultam em hiper-responsividade à flagelina.

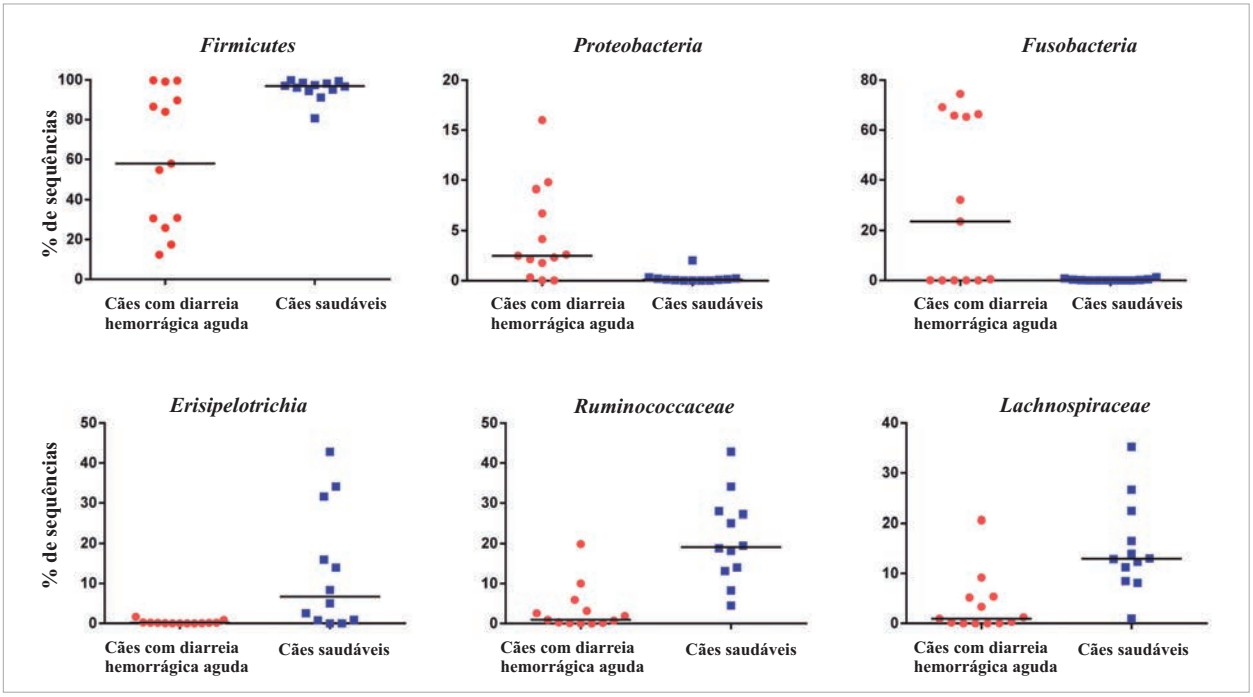

Figura 5. Diferenças nos principais grupos de bactérias em amostras fecais de cães saudáveis e daqueles com diarreia hemorrágica aguda. Os dados foram obtidos do sequenciamento de alto desempenho do gene do RNAr 16S (22). Os resultados indicam uma disbiose pronunciada em cães com diarreia, pois a maior parte da microbiota normal sofre depleção na doença. Essas alterações são muito provavelmente acompanhadas por reduções de metabólitos derivados de microrganismos benéficos, embora o grau das consequências metabólicas ainda não tenha sido avaliado com detalhes até o momento.

que a resposta a antibióticos observada em cães da raça Pastor Alemão seja uma consequência da flagelina intraluminal reduzida (19). A análise, independente de cultura, da microbiota intestinal de cães da raça Pastor Alemão com enteropatias crônicas indica um aumento na abundância de *Lactobacillales* em comparação a Greyhounds saudáveis (16). A relação entre disbiose, doença clínica e respostas inflamatórias intensificadas ainda precisa ser esclarecida. Respostas clínicas positivas à tilosina (antibiótico macrolídeo) também foram sistematicamente relatadas em subgrupos de cães com enteropatias crônicas (20). Recentemente, a microbiota do intestino delgado foi analisada em cães após a administração de tilosina, fornecendo possíveis indícios sobre o efeito desses antibióticos sobre os microrganismos intestinais (21).

Considerações finais

Tomadas em conjunto, as alterações microbianas registradas em cães com doença GI crônica são comparáveis àquelas observadas em todas as espécies em que um desvio ou mudança no microbioma, de *Firmicutes* gram-positivos (p. ex., *Clostridales*) para bactérias gram-negativas, predominantemente *Proteobacteria* (incluindo *Enterobacteriaceae*), se correlaciona com inflamação intestinal (10, 22-24). Essa depleção de grupos comensais pode diminuir a capacidade do hospedeiro em sub-regular a resposta imune intestinal aberrante, pois alguns desses grupos de bactérias secretam metabólitos com propriedades anti-inflamatórias diretas (24). Nesse momento, entretanto, a relação entre as alterações microbianas e os processos inflamatórios não é bem compreendida. A disbiose é uma causa ou consequência de inflamação? Enterite aguda em cães é associada à disbiose, sobretudo depleções de grupos de bactérias que são importantes produtores de ácidos graxos de cadeia curta e outros metabólitos microbianos (Figura 5) (22), sugerindo que as alterações bacterianas são uma consequência da resposta inflamatória, embora elas possam influenciar a ocorrência de inflamação em hospedeiros geneticamente suscetíveis. Estudos experimentais recentes não só demonstraram que a inflamação aguda, deflagrada por infecção de protozoários e administração de anti-inflamatórios não esteroides (AINEs), pode induzir à disbiose que se iguala às alterações observadas na Doença de Crohn, mas também revelaram que a genética do hospedeiro pode exercer um impacto sobre o limiar e a magnitude da disbiose (25). É evidente que só estamos começando a desvendar as inter-relações complexas entre a microbiota entérica e os estados de saúde e doença. A elucidação dos fatores que determinam o microbioma intestinal fornecerá novas oportunidades de profilaxia e intervenção terapêutica em cães com enteropatia inflamatória.

Referências bibliográficas

1. Suchodolski JS. Intestinal microbiota of dogs and cats: a bigger world than we thought. V*et Clin North Am Small Anim Pract* 2011; 41:261-272.
2. Handl S, Dowd SE, Garcia-Mazcorro JF, et al. Massive parallel 16S rRNA gene pyrosequencing reveals highly diverse fecal bacterial and fungal communities in healthy dogs and cats. *FEMS Microbial Ecol* 2011; 76:301-310.
3. Chaban B, Links MG, Hill JE. A molecular enrichment strategy based on cpn60 for detection of epsilon-proteobacteria in the dog fecal microbiome. *Microb Ecol* 2012; 63:348-357.
4. Recordati C, Gualdi V, Craven M, et al. Spatial distribution of *Helicobacter spp. in the gastrointestinal tract of dogs. Helicobacter* 2009; 14:180-191.
5. Priestnall SL, Wiinberg B, Spohr A, et al. Evaluation of *"Helicobacter heilmannii"* subtypes in the gastric mucosas of cats and dogs. *J Clin Microbiol* 2004; 42:2144-2151.
6. Fukuda S, Toh H, Taylor TD, et al. Acetate-producing bifidobacteria protect the host from enteropathogenic infection via carbohydrate transporters. *Gut Microbes* 2012; 3:449-454.
7. Bansal T, Alaniz RC, Wood TK, et al. The bacterial signal indole increases epithelial-cell tight-junction resistance and attenuates indicators of inflammation. *Proc Natl Acad Sci USA* 2010; 107:228-233.
8. Simpson KW, Dogan B, Rishniw M, et al. Adherent and invasive Escherichia coli is associated with granulomatous colitis in boxer dogs. *Infection and Immunity* 2006; 74:4778-4792.
9. Manchester AC, Hill S, Sabatino B, et al. Association between granulomatous colitis in French bulldogs and invasive Escherichia coli and response to fluoroquinolone antimicrobials. *J Vet Intern Med* 2013; 27:56-61.
10. Packey CD, Sartor RB. Commensal bacteria, traditional and opportunistic pathogens, dysbiosis and bacterial killing in inflammatory bowel diseases. *Curr Op Infect Dis* 2009; 22:292-301.
11. Simpson KW, Jergens AE. Pitfalls and progress in the diagnosis and management of canine inflammatory bowel disease. *Vet Clin North Am Small Anim Pract* 2011; 41:381-398.
12. Batt RM, Carter MW, Peters TJ. Biochemical changes in the jejunal mucosa of dogs with a naturally occurring enteropathy associated with bacterial overgrowth. *Gut* 1984; 25:816-823.
13. Batt RM, Needham JR, Carter MW. Bacterial overgrowth associated with a naturally occurring enteropathy in the German shepherd dog. *Res Vet Sci* 1983; 35:42-46.
14. German AJ, Day MJ, Ruaux CG, et al. Comparison of direct and indirect tests for small intestinal bacterial overgrowth and antibiotic-responsive diarrhea in dogs. *J Vet Intern Med* 2003; 17:33-43.
15. Johnston KL. Small intestinal bacterial overgrowth. V*et Clin North Am Small Anim Pract* 1999; 29:523-550.
16. Allenspach K, House A, Smith K, et al. Evaluation of mucosal bacteria and histopathology, clinical disease activity and expression of Toll-like receptors in German shepherd dogs with chronic enteropathies. *Vet Microbiol* 2010; 146:326-335.
17. Kathrani A, House A, Catchpole B, et al. Polymorphisms in the Tlr4 and Tlr5 gene are significantly associated with inflammatory bowel disease in German shepherd dogs. *PloS ONE* 2010; 5:1-10.
18. Kathrani A, House A, Catchpole B, et al. Breed-independent toll-like receptor 5 polymorphisms show association with canine inflammatory bowel disease. *Tissue Antigens* 2011; 78:94-101.
19. Kathrani A, Holder A, Catchpole B, et al. TLR5 risk-associated haplotype for canine inflammatory bowel disease confers hyper-responsiveness to flagellin. *PloS ONE* 2012; 7:e30117.
20. Westermarck E, Skrzypczak T, Harmoinen J, et al. Tylosin-responsive chronic diarrhea in dogs. *J Vet Int Med* 2005; 19:177-186.
21. Suchodolski JS, Dowd SE, Westermarck E, et al. The effect of the macrolide antibiotic tylosin on microbial diversity in the canine small intestine as demonstrated by massive parallel 16S rRNA gene sequencing. *BMC Microbiol* 2009; 9:210.
22. Suchodolski JS, Markel ME, Garcia-Mazcorro JF, et al. The fecal microbiome in dogs with acute diarrhea and idiopathic inflammatory bowel disease. *PloS ONE* 2012; 7:e51907.
23. Suchodolski JS, Dowd SE, Wilke V, et al. 16S rRNA gene pyrosequencing reveals bacterial dysbiosis in the duodenum of dogs with idiopathic inflammatory bowel disease. *PloS ONE* 2012; 7:e39333.
24. Sokol H, Pigneur B, Watterlot L, et al. Faecalibacterium prausnitzii is an anti-inflammatory commensal bacterium identified by gut microbiota analysis of Crohn disease patients. *Proc Natl Acad Sci USA* 2008; 105:16731-16736.
25. Craven M, Egan CE, Dowd SE, et al. Inflammation drives dysbiosis and bacterial invasion in murine models of ileal Crohn's disease. *PloS ONE* 2012;7:e41594.

Tratamento da doença inflamatória intestinal canina

Kenneth Simpson, BVM&S, PhD, Dipl. ACVIM, Dipl. ECVIM-CA
Faculdade de Medicina Veterinária, Universidade de Cornell, Estado de Nova Iorque, Estados Unidos.

Dr. Simpson se qualificou na Escola Royal de Estudos Veterinários (Dick) na Universidade de Edimburgo em 1984, antes de conquistar seu título de doutor pela Universidade de Leicester. Em seguida, ele lecionou na Royal Veterinary College em Londres antes de se mudar para a Universidade de Cornell em 1995; Simpson foi nomeado como Professor de Medicina na Universidade de Cornell em 2007. Seu principal interesse está na interação entre bactérias e hospedeiro – interação esta capaz de induzir ao surgimento de doença inflamatória crônica e câncer – visando traduzir com eficácia os estudos baseados em laboratórios, a fim de obter melhorias na detecção de doença, na terapia e, por fim, na profilaxia tanto para animais como para seres humanos.

Introdução

Doença Inflamatória Intestinal (DII) é o termo aplicado a um grupo de doenças intestinais crônicas (enteropatias), caracterizado por sinais gastrintestinais (GI) persistentes ou recorrentes e inflamação do trato GI. A enteropatia inflamatória envolve uma interação complexa entre a genética do hospedeiro, o microambiente intestinal (principalmente bactérias e constituintes da dieta), o sistema imunológico e os "deflagradores" ambientais de inflamação intestinal (1). As etapas específicas que levam à DII, bem como as bases de variação fenotípica e as respostas imprevisíveis ao tratamento, não são conhecidas.

O presente artigo concentra-se no tratamento de cães com DII, embora este seja influenciado pelo tipo de enteropatia inflamatória e guiado por fatores como predisposição racial, gravidade dos achados clínicos e clinicopatológicos, além dos aspectos macro e microscópico (histopatológico) dos intestinos.

PONTOS-CHAVE

- **O termo "Doença Inflamatória Intestinal" é aplicado a um grupo de distúrbios intestinais crônicos que, cada vez mais, são considerados como uma consequência de suscetibilidade genética e resposta aberrante ao microambiente intestinal.**
- **Além de ser influenciado pelo tipo de enteropatia inflamatória, o tratamento é guiado por fatores como predisposição racial, gravidade dos achados clínicos e clinicopatológicos, além dos aspectos macro e microscópico (histopatológico) dos intestinos.**
- **Agentes infecciosos, como bactérias e fungos, devem ser ativamente excluídos em cães com enterite neutrofílica ou granulomatosa.**
- **A maioria dos cães acometidos por enteropatia com alterações mínimas ou enterite linfocítica-plasmocitária, acompanhada por albumina sérica normal, responde à dieta ou à terapia antimicrobiana.**
- **A imunossupressão fica reservada para os cães com enterite linfocítica-plasmocitária ou linfangiectasia refratária ou grave.**
- **Os cães com enteropatia perdedora de proteína e albumina sérica baixa apresentam um prognóstico mau.**

Diagnóstico e fenotipagem da doença inflamatória intestinal

O diagnóstico da DII costuma envolver uma integração meticulosa de fatores como a identificação do animal, o ambiente em que ele vive, os achados do histórico e do exame físico, os testes clinicopatológicos, as técnicas de diagnóstico por imagem e a histopatologia de biopsias intestinais.

Predisposição racial

A predisposição de certas raças de cães à enteropatia inflamatória apoia fortemente um papel desempenhado pela genética do hospedeiro (Tabela 1), embora os defeitos genéticos causais ainda não tenham sido identificados até o momento. Essa predisposição racial (p. ex., Boxer, Buldogue Francês e Pastor Alemão), juntamente com a resposta clínica a antibióticos, aponta para uma interação entre a suscetibilidade do hospedeiro e a microbiota (2-5). Nas raças Boxer e Buldogue Francês com colite granulomatosa, a remissão duradoura se correlaciona com a erradicação da *E. coli* invasiva na mucosa, semelhante às cepas isoladas da Doença de Crohn (4). Estudos em cães da raça Pastor Alemão identificaram polimorfismos em fatores relacionados com a imunidade inata: os receptores *Toll-like* (TRLs), que sofrem segregação em casos de doença. Foi demonstrado que esses cães possuem uma expressão aumentada de TLR2 e diminuída de TLR5 quando comparados com Greyhounds saudáveis (6).

Tabela 1. Doença inflamatória intestinal canina e sua relação com as raças.

Raça	Fenótipo	Possível base genética
Setter Irlandês (7)	Enteropatia sensível ao glúten	Traço autossômico recessivo
Pastor Alemão	Enteropatia responsiva a antibióticos	Deficiência de IgA?; polimorfismos de nucleotídeo único; TLR5, NOD2
Basenji	Doença imunoproliferativa do intestino delgado	
Lundehund	Enteropatia perdedora de proteína, linfangiectasia, gastrite atrófica, carcinoma gástrico	
Yorkshire Terrier (10)	Enteropatia perdedora de proteína, linfangiectasia, lesões das criptas	
Wheaten Terrier de pelo macio	Enteropatia e nefropatia perdedoras de proteína	Ancestral macho comum
Shar-pei	Deficiência de cobalamina	Traço autossômico recessivo, cromossomo 13
Boxer	Colite granulomatosa	
Buldogue Francês	Colite granulomatosa	

A suspeita de uma interação entre fatores genéticos e a dieta em cães é apoiada pela descoberta de que a enteropatia sensível ao glúten em cães da raça Setter Irlandês é um traço autossômico recessivo, embora a mutação causal não tenha sido identificada (7). Reações adversas a alimentos também são descritas em Wheaten Terriers de pelo macio acometidos pela síndrome de enteropatia e nefropatia, ambas com perda de proteína (8). A análise do pedigree demonstrou um ancestral macho comum, apesar de o modo de herança ser desconhecido.

Avaliação clínica

Os cães com DII são tipicamente levados à consulta para investigação de diarreia, perda de peso ou vômito. A abordagem inicial é feita com base na determinação da natureza e da gravidade do quadro, bem como nos achados clínicos específicos ou localizados. O início dos sinais clínicos adicionais frequentemente aponta para a causa subjacente; p. ex., tenesmo e disquezia sugerem doença do intestino grosso; melena é sinal sugestivo de sangramento ou ulceração do trato GI superior; distensão abdominal, dispneia ou edema periférico sugerem perda de proteínas entéricas.

Nos casos em que há diarreia, essas informações são integradas para determinar se ela é atribuível à doença do intestino grosso (caracterizada por disquezia, tenesmo, aumento na frequência de defecação e pequeno volume de fezes com muco e sangue) ou é uma consequência de doença do intestino delgado ou de insuficiência pancreática exócrina (caracterizada por grandes volumes de diarreia, perda de peso e possível vômito). Em pacientes com dor abdominal, desidratação, vômito frequente ou achados localizados (p. ex., massa abdominal), esses problemas são pesquisados antes de qualquer avaliação diagnóstica mais aprofundada de diarreia crônica. Em pacientes com diarreia sem nenhuma causa óbvia, o é melhor adotar uma abordagem sistemática determinada pela localização da diarreia no intestino delgado ou grosso. Os pacientes com sinais de envolvimento tanto do intestino delgado como do grosso costumam ser avaliados em busca de doença GI difusa.

Diarreia crônica do intestino delgado é um sinal comumente apresentado em cães com enteropatia inflamatória; a abordagem diagnóstica nesse caso está resumida na ***Tabela 2***. Depois de descartar os agentes infecciosos e parasitários, os distúrbios não relacionados com o trato GI, a insuficiência pancreática exócrina e as anormalidades intestinais estruturais que necessitam de cirurgia, os grupos mais comuns de doenças intestinais associadas à diarreia crônica do intestino delgado são DII idiopática, enteropatia responsiva à dieta ou a antibióticos e linfangiectasia.

A abordagem desse grupo de pacientes é geralmente determinada pela gravidade dos sinais clínicos (ou seja, diarreia grave frequente, perda de peso excessiva, nível de atividade ou apetite diminuídos), juntamente com a presença de hipoalbuminemia ou hipocobalaminemia, além de espessamento intestinal ou linfadenopatia mesentérica. Em pacientes com essas anormalidades, há necessidade de biopsia intestinal para definir a causa (p. ex., linfangiectasia, linfoma) e otimizar a terapia.

Estudos controlados demonstraram que a hipoalbuminemia é associada a um desfecho ruim em cães com enteropatia crônica (9, 10). As concentrações séricas de cobalamina e folato podem ser mensuradas, para determinar se há ou não necessidade de suplementação; baixos níveis de cobalamina (< 200 ng/L) são associados a um prognóstico negativo (9). A avaliação da função hemostática é recomendada, para averiguar se a hipo ou hipercoagulabilidade se desenvolveu secundariamente à perda entérica de proteínas.

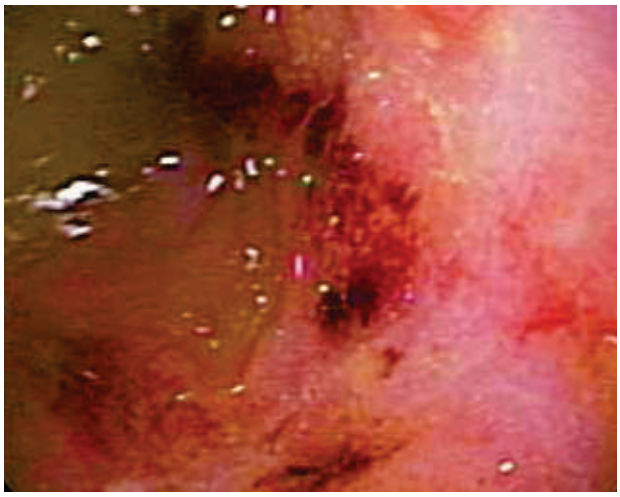

© Dr. K W Simpson

Figura 1. A endoscopia permite a inspeção visual, e a biopsia da mucosa intestinal. Nesse caso, a endoscopia de um filhote de Buldogue Francês demonstrou um cólon espessado, irregular e inflamado, típico de colite granulomatosa.

Em pacientes estáveis com diarreia crônica (ou seja, com apetite preservado, leve perda de peso, proteínas séricas normais, sem apatia e sem espessamento intestinal ou linfadenopatia) e naqueles com perda de peso indefinida, a mensuração das concentrações séricas de cobalamina e folato pode ajudar a determinar a necessidade de biopsia intestinal, situar o local de acometimento da doença intestinal (p. ex., a cobalamina é absorvida no íleo), definir a necessidade de suplementação de cobalamina e estabelecer um prognóstico. Naqueles com concentrações normais de cobalamina, pode-se fornecer ao proprietário do animal a opção de ensaios terapêuticos empíricos com dieta, acompanhados por antibióticos na ausência de resposta à dieta (ver "enteropatia com alterações mínimas" adiante). A falha de resposta à terapia empírica ou o agravamento da doença é uma indicação para a realização de endoscopia e biopsia do intestino. Em pacientes estáveis com diarreia crônica e cobalamina sérica abaixo do normal, o autor prossegue com a avaliação endoscópica e biopsia intestinal, em vez de ensaios terapêuticos empíricos.

Biopsia intestinal

As biopsias do intestino podem ser obtidas por meio endoscópico ou cirúrgico; para tanto, diretrizes para a coleta de amostras de biopsia foram recentemente publicadas (11). A menos que haja indicação de cirurgia (p. ex., massas intestinais, afecção anatômica ou estrutural, perfuração), o autor prefere realizar endoscopia diagnóstica em vez de inspecionar as mucosas esofágica, gástrica e intestinal visualmente e procurar amostras de biopsia (Figura 1). Em alguns estudos (mas nem todos), o aspecto endoscópico do intestino delgado se correlaciona melhor com o desfecho do caso do que o aspecto histopatológico (9,12). Na suspeita de envolvimento do íleo (p. ex., baixo nível de cobalamina, indícios ultrassonográficos de doença), realiza-se a ileoscopia transcolônica, além do exame endoscópico padrão do trato GI superior.

Avaliação histopatológica

Os diagnósticos histopatológicos mais comuns em cães com diarreia crônica são DII, linfangiectasia e linfoma. A lesão histopatológica mais comum encontrada nos intestinos de cães envolve um aumento na celularidade da lâmina própria, o que normalmente recebe o nome de DII. A princípio, deve-se enfatizar que, embora as alterações histopatológicas possam ser úteis, elas frequentemente representam um ponto final comum de muitas doenças distintas.

Infiltrados celulares

A infiltração intestinal por macrófagos ou neutrófilos levanta a possibilidade de um processo infeccioso e, nesse caso, os exames de cultura, colorações especiais e ensaios de hibridização fluorescente *in situ* (FISH) ficam indicados (4). A presença de um número moderado a intenso de eosinófilos nas amostras de biopsia intestinal, frequentemente acompanhada por eosinofilia circulante, sugere possível infestação parasitária ou reações alimentares adversas (13).

Tabela 2. Abordagem diagnóstica inicial de diarreia crônica.

Integrar a identificação do animal, bem como os achados do histórico e do exame físico.	Predisposição racial, ambiente, dieta, outros sinais clínicos, achados localizados.
Detectar a presença de endoparasitas e patógenos entéricos.	Exame das fezes (p. ex., *Giardia*).
Realizar os exames clinicopatológicos: • Detectar doença não relacionada com o trato GI. • Detectar e caracterizar a doença GI.	- Hemograma completo, exame de urina, imunorreatividade semelhante à da tripsina, teste de estimulação com ACTH, T4 livre/TSH, ácidos biliares. - Hipoproteinemia, hipocalcemia, hipocolesterolemia, leucopenia, leucocitose, baixos níveis de cobalamina ou folato.
Efetuar as técnicas de diagnóstico por imagem: • Detectar doença não relacionada com o trato GI. • Detectar e caracterizar a doença GI.	Radiografia, ultrassonografia (obstrução, intussuscepção, massas focais, espessamento, perda de camadas, aspecto hipoecoico, estriações hiperecoicas).

O aumento no número de linfócitos e plasmócitos, a assim-chamada "enterite linfoplasmocitária", é a forma mais frequentemente relatada de DII. Enterite linfoplasmocitária moderada a grave é descrita muitas vezes em associação com enteropatia perdedora de proteína (14) e as raças predispostas incluem o Basenji, o Lundehund e o Shar-pei (15-17). Contudo, a adequação e a importância clínica do termo enterite linfoplasmocitária são controversas, particularmente com o intestino delgado. Foi demonstrado que os cães possuem números semelhantes de células-T CD3-positivas duodenais antes e depois da remissão clínica induzida pela dieta ou por esteroides (18) e gatos com ou sem sinais de doença intestinal apresentam quantidades similares de linfócitos e plasmócitos (19).

Arquitetura da mucosa

Alterações na arquitetura da mucosa, como morfologia das vilosidades, dilatação dos vasos linfáticos, conteúdo de muco das células caliciformes e lesões das criptas estão relacionadas com a presença e a gravidade da doença GI (7,14). A dilatação dos vasos linfáticos, bem como a presença de abscessos e cistos nas criptas, são mais frequentemente encontrados em cães com enteropatias perdedoras de proteína e muitas vezes acompanhadas por inflamação linfoplasmocitária de gravidade variada (10,14).

Classificação padronizada

A interpretação da histopatologia GI varia consideravelmente entre os patologistas (20). Para resolver esse problema, foi publicado um esquema para padronizar a avaliação da histopatologia intestinal (21); infelizmente, no entanto, essa padronização não é correlacionada com a presença de doença ou seu desfecho, além de não haver um consenso satisfatório entre os patologistas, como ocorre em esquemas fotográficos padronizados prévios.

Tabela 3. Estratégias para ensaios terapêuticos com a dieta.

Modificação geral • Trocar o alimento habitual para uma dieta diferente ou outro fabricante.
Otimizar a assimilação • Usar dieta de alta digestibilidade (em geral, à base de arroz) • Restrição de gordura • Gorduras de fácil digestão (p. ex., óleo com triglicerídeos de cadeia média*) • Restrição de fibras
Modificação antigênica • Restrição de antígenos/nova fonte proteica • Hidrolisado proteico
Imunomodulação • Perfil alterado de ácidos graxos (p. ex., ômega-3) Prebióticos (p. ex., fruto-oligossacarídeos**, inulina)

*MCT = medium-chain triglyceride; **FOS = fructooligosaccharides

Abordagens terapêuticas da enteropatia inflamatória

A abordagem terapêutica ao quadro de enteropatia inflamatória é influenciada por fatores como: (a) suspeita de algum problema relacionado com a raça; (b) gravidade da doença, caracterizada pelos sinais clínicos, pelas concentrações de albumina e cobalamina e pelo aspecto endoscópico, (c) tipo de infiltrado celular, (d) presença de bactérias ou fungos e (e) existência de alterações estruturais, como atrofia, ulceração, linfangiectasia e/ou cistos nas criptas. A intervenção terapêutica é voltada não só para corrigir as deficiências nutricionais (p. ex., cobalamina), mas também para neutralizar os processos de inflamação e disbiose.

Enteropatia com alterações mínimas

Esse tipo de enteropatia é caracterizado por baixa atividade de doença clínica, nível sérico normal de albumina e concentração normal de cobalamina, bem como por resultados normais nas técnicas de diagnóstico por imagem e no exame histopatológico do intestino. Um tratamento empírico contra *Giardia* e infecção endoparasitária, tipicamente com fembendazol a 50 mg/kg VO por 5 dias, pode ser administrado; além disso, as opções de testes alimentares estão esboçadas na ***Tabela 3***. Uma resposta positiva sugere "enteropatia responsiva à dieta", uma expressão que inclui tanto alergia como intolerância alimentar. Em cães com sinais GI relacionados com a dieta, costuma-se observar uma resposta clínica dentro de 1-2 semanas de modificação dietética; se a resposta for satisfatória, a dieta deverá ser mantida. Embora o desafio provocativo (ou seja, a reexposição à dieta original) seja necessário para confirmar se os sinais clínicos estão de fato relacionados com a dieta, pouquíssimos proprietários estão dispostos a consentir com isso. É necessária a reexposição (desafio provocativo) com ingredientes alimentares isolados para definir os componentes específicos que eliciam uma resposta adversa. Se os testes alimentares com duas dietas diferentes não forem bem-sucedidos, a próxima etapa geralmente será a administração de antibióticos.

Um ensaio terapêutico com antibióticos tipicamente envolve o tratamento com tilosina (10-15 mg/kg VO 3 vezes ao dia), oxitetraciclina (20 mg/kg VO 3 vezes ao dia) ou metronidazol (10 mg/kg VO 2 vezes ao dia) (2,3,5). Uma resposta positiva sugere "enteropatia responsiva a antibióticos" – previamente conhecida como "proliferação bacteriana no intestino delgado", apesar da ausência de aumento nas bactérias totais (2,3,22) e, em geral, o cão é mantido sob antibioticoterapia por 28 dias. Se os sinais recidivarem após o tratamento, pode-se fazer uso da terapia de manutenção crônica com tilosina a 5 mg/kg VO 1 vez ao dia em cães responsivos a esse antibiótico (23). Se a resposta for insatisfatória, o paciente deverá ser cuidadosamente reavaliado antes de se considerar outras opções terapêuticas.

Enteropatia inflamatória granulomatosa ou neutrofílica

As enteropatias caracterizadas por inflamação neutrofílica ou granulomatosa são raramente descritas em cães. Algumas podem ser associadas a infecções por bactérias, como *E. coli* (colite granulomatosa em cães da raça Boxer), *Streptococcus*, *Campylobacter*, *Yersinia* e *Mycobacteria* ou infecções por fungos (p. ex., *Histoplasma*) ou algas (p. ex., *Prototheca*). A realização de cultura das biopsias de mucosa, linfonodos intestinais e outros órgãos abdominais, bem como a obtenção de imagens do tórax e abdômen, devem ser feitas em casos de enterite granulomatosa ou neutrofílica, para detectar microrganismos infecciosos e envolvimento sistêmico. Colorações especiais como Metanamina Argênica de Gomori (GMS), Ácido Periódico de Schiff (PAS) ou Gram e Steiner modificado são métodos citoquímicos tradicionais utilizados para pesquisa de agentes infecciosos em tecidos fixados. O ensaio de hibridização fluorescente *in situ* (FISH) com o uso de sonda direcionada contra o RNAr 16S eubacteriano é um método mais moderno e sensível para detecção de bactérias dentro de tecidos fixados com formalina (4) (Figura 2). É imperativo não promover a imunossupressão dos pacientes com infiltrados granulomatosos ou neutrofílicos até que os agentes infecciosos tenham sido excluídos.

Embora a erradicação da *E. coli* invasiva da mucosa em cães das raças Boxer e Buldogue Francês com colite granulomatosa seja associada à cura clínica, a constatação de falha terapêutica relacionada com resistência a antibióticos é crescente (4). O prognóstico para as enteropatias granulomatosas ou neutrofílicas é reservado a mau caso não se identifique a causa subjacente.

Enteropatia inflamatória com linfócitos e plasmócitos predominantes

Estudos em cães com diarreia crônica diagnosticados com enterite linfoplasmocitária fornecem provas razoáveis de

Figura 2. A análise de hibridização fluorescente *in situ* (FISH) pode ser utilizada para demonstrar aglomerados multifocais de *E. coli* dentro da mucosa.

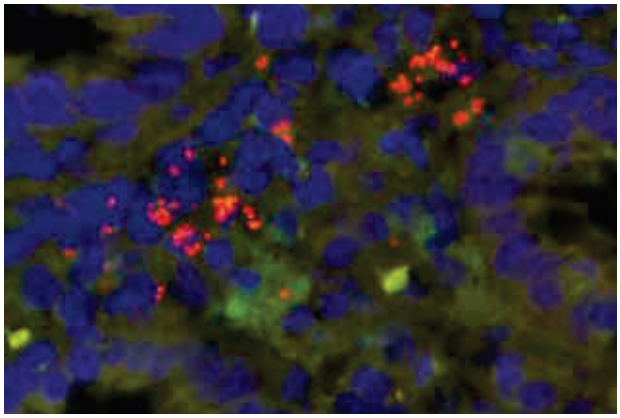

© Dr. K W Simpson

Tabela 4. Tratamento de doença inflamatória intestinal "linfoplasmocitária".

Atividade patológica leve a moderada, histopatologia leve a moderada (linfócitos e plasmócitos constituem os tipos celulares predominantes), albumina sérica > 20 g/L • Instituir tratamento empírico contra *Giardia* e helmintos se esse tratamento já não foi iniciado. Proceder à suplementação de cobalamina e folato se os níveis estiverem abaixo do normal.
Abordagem progressiva: • Modificar a alimentação em primeiro lugar: dieta hidrolisada ou hipoalergênica restritiva (ou seja, com restrição de antígenos) por 2 semanas; em caso de resposta satisfatória, manter o animal sob a dieta. Considerar o desafio provocativo (reexposição) para confirmar a intolerância alimentar, além de promover o desafio com os ingredientes alimentares isolados para definir os substratos ofensores (agressores).
Na ausência de resposta: • Administrar antibióticos: p. ex., tilosina por 2 semanas (10-15 mg/kg VO 3 vezes ao dia); em caso de resposta satisfatória, manter o animal sob antibioticoterapia por 28 dias e, depois, interromper.
Na ausência de resposta, prosseguir com a tilosina e então: • Realizar imunossupressão: p. ex., glicocorticoides (2 mg/kg VO 1 vez ao dia por 21 dias; 1,5 mg/kg VO 1 vez ao dia por 21 dias, 1 mg/kg VO 1 vez ao dia por 21 dias) e/ou azatioprina (2 mg/kg VO 1 vez ao dia por 5 dias, depois 2 mg/kg VO em dias alternados). • Em caso de resposta insatisfatória, reavaliar o animal antes de se considerar o aumento da imunossupressão (p. ex., ciclosporina a 5 mg/kg VO 1 vez ao dia por 10 semanas). Em caso de resposta satisfatória, reduzir primeiro a imunossupressão gradativamente e, depois, interromper os antibióticos.
Atividade patológica moderada, histopatologia intestinal moderada a grave (atrofia e fusão, com linfócitos e plasmócitos como os tipos celulares predominantes), albumina sérica < 20 g/L • Executar tratamento empírico contra *Giardia* e helmintos se esse tratamento já não foi iniciado. Promover a suplementação de cobalamina e folato se os níveis estiverem abaixo do normal.
Abordagem regressiva: Efetuar tratamento concomitante com dieta (dieta hidrolisada ou hipoalergênica restritiva), antibióticos (p. ex., tilosina) e imunossupressão (glicocorticoides e/ou azatioprina). O teste alimentar deve aguardar os resultados da biopsia. • Em caso de resposta insatisfatória, reavaliar todos os achados antes de se considerar o aumento da imunossupressão (p. ex., ciclosporina). - Pensar na falha de absorção da prednisolona oral e trocar para corticosteroides injetáveis. - Em pacientes com ascite, pode-se preferir a dexametasona no lugar da prednisolona para evitar o aumento na retenção de líquido. • Usar terapia concomitante com ácido acetilsalicílico em doses ultrabaixas (0,5 mg/kg 1 vez ao dia) em pacientes considerados sob risco de doença tromboembólica e considerar o uso criterioso de diuréticos (furosemida e espironolactona) naqueles com ascite grave. • O uso de dietas elementares e de nutrição parenteral parcial pode ser indicado em alguns cães com grave enteropatia perdedora de proteína. Em caso de resposta satisfatória, reduzir primeiro a imunossupressão gradativamente e, depois, interromper os antibióticos.

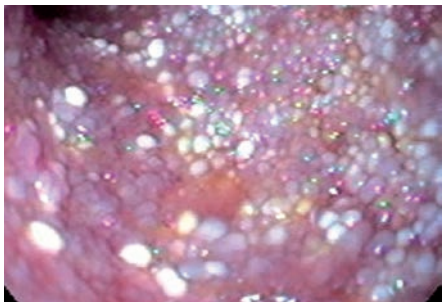

© Dr. K W Simpson

Figura 3. Aspecto endoscópico de linfangiectasia. Os vasos linfáticos distendidos são visíveis como pequenas bolhas brancas na mucosa intestinal.

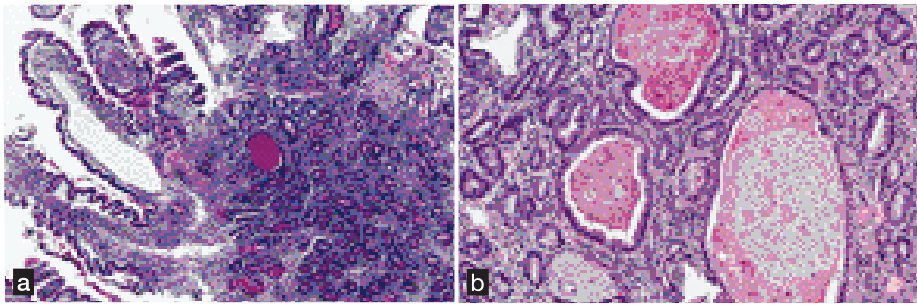

© Dr. K W Simpson

Figura 4. Embora os achados histopatológicos em linfangiectasia possam variar, alterações como dilatação láctea, infiltração celular e cistos/abscessos nas criptas podem, sem exceção, ser identificadas.

que vários subgrupos de cães responderão ao tratamento com dieta, antibióticos ou terapia imunossupressora (4,9,13). Em cães com doença leve a moderada, uma abordagem sequencial e progressiva com ajuste da dieta, seguido por antibióticos e, por fim, imunossupressão, costuma ser adotada ***(Tabela 4)***. Em cães com sinais clínicos graves e hipoalbuminemia (baixos níveis séricos de albumina), é frequentemente utilizada uma abordagem regressiva, fazendo uso de dieta, antibióticos e imunossupressão concomitantes, em que os medicamentos são retirados de forma sequencial no momento em que o paciente apresentar remissão. Como não existem métodos confiáveis para predizer que cães serão responsivos ao tratamento, a terapia consiste atualmente em uma série de tentativas terapêuticas. É pertinente abordar a resposta a ensaios terapêuticos. Provas crescentes apoiam a importância da dieta no desenvolvimento da DII canina e felina. Os cães da raça Setter Irlandês desenvolvem uma enteropatia relacionada com a ingestão de glúten (7). Um único estudo em Wheaten Terrier de pelo macio relatou reações adversas a milho, tofu, queijo cottage, leite e farinha de trigo ou cordeiro (8). Nesse estudo, as concentrações séricas de albumina diminuíram e a concentração fecal do inibidor da protease-1 aumentou 4 dias depois de um ensaio provocativo quando comparados com os valores basais. Curiosamente, pelo menos dois estudos envolvendo cães (de várias raças) com diarreia responsiva à dieta (avaliada antes do tratamento) constataram uma elevação nos autoanticorpos citoplasmáticos antineutrofílicos perinucleares (pANCA, sigla em inglês) (24); no entanto, os processos patológicos subjacentes que induzem essa formação de autoanticorpos ainda precisam ser determinados.

Em um estudo controlado de 65 cães (24) com enteropatia inflamatória e diarreia de no mínimo 6 semanas de duração, 39 cães responderam a uma dieta com restrição antigênica composta de salmão e arroz, mas apenas 8 deles apresentaram recidiva quando desafiados com seu alimento original; nenhum deles era sensível a carne de boi, cordeiro, frango ou leite. Um trabalho recente (12) avaliou 26 cães com sinais de doença gastrintestinal crônica (6 tinham histopatologia GI normal). Os animais foram alimentados com um hidrolisado de soja e de frango ou com uma dieta entérica pobre em resíduos e a resposta inicial foi de 88% em ambos os grupos. Em um período de 3 anos, no entanto, apenas 1/6 dos cães sob a dieta entérica permaneceu em remissão quando comparados a 13/14 sob o hidrolisado. Aproximadamente 66% dos cães em qualquer um dos grupos exibiram recidiva em resposta à dieta original. Em um ensaio prospectivo, o autor observou respostas positivas a uma dieta de soja hidrolisada em 18/24 (75%) dos cães com DII e albumina normal.

Se a terapia nutricional não for bem-sucedida, os pacientes deverão ser transferidos para um ensaio terapêutico com antibióticos ou imunossupressão. No estudo supracitado (24) de 65 cães com DII, 10/21 cães irresponsivos à dieta responderam à prednisolona sem recidiva após redução gradativa desse corticosteroide por até 3 anos. Dos 11 cães irresponsivos à dieta e a esteroides, nove foram submetidos à eutanásia depois do tratamento com esteroides, sendo que apenas 2/8 dos cães refratários a esses agentes responderam à ciclosporina (5 mg/kg VO a cada 24 horas por 10 semanas).

A abordagem descrita na ***Tabela 4*** para cães com atividade patológica moderada e histopatologia intestinal moderada a grave incorpora um antibiótico (tilosina) em uma abordagem à base de dieta (hidrolisado) e de imunossupressão. Em suma, a resposta geralmente positiva à modificação da dieta em cães com enteropatia inflamatória linfoplasmocitária (12,24) sugere que um teste alimentar com uma dieta antigênica restrita ou hidrolisada seja um bom ponto de partida terapêutico em grande parte dos casos. Até mesmo nos cães com enteropatia perdedora de proteínas, um breve teste alimentar (3-5 dias) é frequentemente possível antes da imunossupressão enquanto se aguardam os resultados da biopsia intestinal. Uma descoberta positiva inesperada desses estudos recentes é a pequena quantidade de cães que necessitam de tratamento contínuo com corticosteroides ou outros agentes imunossupressores. De fato, atualmente estamos longe de considerar a enteropatia inflamatória linfoplasmocitária como um "distúrbio deficiente em esteroide"; sendo assim, a imunossupressão fica reservada para os cães com enteropatia inflamatória linfoplasmocitária refratária ou grave.

Doença inflamatória intestinal com eosinófilos predominantes

A enterite eosinofílica é caracterizada pelo acúmulo excessivo de eosinófilos na lâmina própria. Especula-se que esse tipo de enterite pode resultar de uma reação imunológica a parasitas ou à dieta (13). A doença também pode envolver outras áreas do trato GI. Os principais sinais clínicos são diarreia crônica do intestino delgado, acompanhada por vômito ou perda de peso. Em alguns casos, predominam sinais atribuídos ao intestino grosso ou vômitos. Os achados físicos variam de intestinos normais a focal ou difusamente espessados e perda de peso acentuada.

A abordagem diagnóstica é semelhante àquela descrita para enterite linfoplasmocitária. As anormalidades clinicopatológicas podem incluir eosinofilia periférica. Mastocitoma (neoplasia de mastócitos), hipoadrenocorticismo e endoparasitas podem produzir sinais clínicos similares e, por isso, devem ser descartados.

A administração profilática de algum anti-helmíntico (p. ex., fembendazol a 50 mg/kg VO 1 vez ao dia por 3-5 dias) é justificável para tratar possível *larva migrans* visceral, que foi associada a gastrenterite eosinofílica. Alguns pacientes podem responder a dietas com restrição antigênica ou hidrolisado proteico, mas aqueles que não respondem à terapia nutricional costumam ser submetidos à prednisolona (2 mg/kg VO 1 vez ao dia, com redução gradativa em um período de 8 semanas).

Linfangiectasia e cistos/abscessos nas criptas

A linfangiectasia intestinal caracteriza-se por distensão anormal de vasos linfáticos dentro da mucosa ***(Figura 3)***, sendo frequentemente acompanhada por inflamação lipogranulomatosa da serosa (visível à cirurgia). A dilatação dos vasos linfáticos é associada à exsudação de linfa rica em proteína para o intestino e má-absorção grave de gorduras de cadeia longa. Em biopsias do intestino, também podem ser observados cistos e abscessos nas criptas ***(Figura 4)***.

As raças Yorkshire Terrier (risco relativo de 4,2-10 vezes), Wheaten Terrier de pelo macio (muitas vezes com proteinúria concomitante) e Lundehund Norueguês parecem ser super-representadas nessa categoria, apoiando uma causa familiar em alguns cães (8,10,17).

Os achados clínicos são basicamente uma consequência da perda intestinal de proteína, variando desde perda de peso até diarreia crônica, vômito, ascite, edema e quilotórax. Em um único estudo de 12 Yorkshire Terriers, a hipoalbuminemia estava presente em todos os cães e a hipoglobulinemia em 7 deles (10). As anormalidades bioquímicas adicionais incluíram hipocalcemia, hipocolesterolemia, hipomagnesemia, hipocalemia e hipocloremia. A hipocalcemia e a hipomagnesemia foram atribuídas à hipovitaminose D (25,26). As anormalidades hematológicas abrangeram anemia leve, trombocitose, neutrofilia madura e neutrofilia com desvio à esquerda.

A linfangiectasia costuma se apresentar como uma enteropatia perdedora de proteínas. Conforme mencionado anteriormente, podem-se observar bolhas brancas na mucosa (vasos linfáticos dilatados) por via endoscópica ***(Figura 3)***; por isso, as biopsias endoscópicas são muitas vezes diagnósticas. Biopsia cirúrgica deve ser realizada com cuidado, prestando uma atenção especial à possibilidade de sangramento e exacerbação da hipoproteinemia pela fluidoterapia, além de deiscência.

O tratamento é de suporte e sintomático. As recomendações relativas à dieta são semelhantes àquelas fornecidas para outras causas de diarreia do intestino delgado (dieta de alta digestibilidade, com restrição antigênica ou hidrolisada); embora a restrição de gordura tenha sido enfatizada, há poucas evidências para apoiá-la. O óleo derivado dos triglicerídeos de cadeia média, geralmente na forma de óleo de coco (0,5-2 mL/kg diariamente), pode ser adicionado à dieta ou, então, uma dieta que já contenha esse tipo de triglicerídeo pode ser oferecida, para fornecer uma fonte de calorias que (teoricamente) seja de fácil assimilação. O uso de triglicerídeos de cadeia média melhora a evolução em crianças com linfangiectasia primária; no entanto, embora esses triglicerídeos tenham sido estudados em cães saudáveis, não há nenhum estudo em cães com linfangiectasia.

Com frequência, a prednisolona é utilizada no início em doses anti-inflamatórias (1 mg/kg VO 2 vezes ao dia) e reduzida gradativamente para a dose efetiva mais baixa uma vez que a remissão tenha sido atingida. Em alguns pacientes, talvez haja necessidade de glicocorticoides parenterais, embora possa ser feita uma troca para dexametasona naqueles com ascite ou edema, a fim de limitar os efeitos mineralocorticoides. Se o paciente se mostrar irresponsivo, pode-se tentar o aumento da imunossupressão (p. ex., azatioprina ou ciclosporina a 5 mg/kg VO 1 vez ao dia [27]). Na experiência do autor, a linfangiectasia parece mais propensa à sepse do que outras formas de DII; por isso, é imperativo não imunodeprimir esses pacientes de forma demasiada, mas utilizar o metronidazol ou a tilosina concomitantemente para diminuir o risco de translocação bacteriana. O ácido acetilsalicílico a 0,5 mg/kg VO 1 vez ao dia é frequentemente administrado aos cães com baixo nível de antitrombina III caso haja um suposto risco de tromboembolismo. Se for problemática (DII com albulmina <20 g/L), lança-se mão dos diuréticos.

A resposta à terapia é altamente variável, pois alguns cães permanecem em remissão por vários anos, enquanto outros seguem uma trajetória em direção à hipoproteinemia ou doença tromboembólica fulminante. O prognóstico é sempre reservado. No estudo

supramencionado (10), a terapia empírica, com uma variedade de medicamentos (corticosteroides, azatioprina, antibióticos [amoxicilina, clavulanato, metronidazol, tilosina ou enrofloxacino]), plasma e diuréticos, foi associada a um desfecho insatisfatório; 7/12 casos morreram ou foram eutanasiados dentro de 3 meses após o diagnóstico, com a suspeita de tromboembolismo em 3/7 cães.

Considerações finais

O tratamento de enteropatia inflamatória é guiado por fatores como: (a) predisposição racial, (b) gravidade dos achados clínicos e clinicopatológicos e (c) aspectos macro e microscópico (histopatológico) dos intestinos. Cada caso deve ser submetido a uma avaliação diagnóstica sistemática, embora o prognóstico possa ser variável. Contudo, não pode haver dúvida de que, ao longo dos próximos anos, pesquisas contínuas fornecerão conhecimentos mais aprofundados e sugestões terapêuticas mais precisas para os inúmeros animais que se apresentam com sinais semelhantes à doença inflamatória intestinal.

Referências bibliográficas

1. Simpson KW, Jergens AE. Pitfalls and progress in the diagnosis and management of canine inflammatory bowel disease. V*et Clin North Am Small Anim Pract* 2011; 41(2):381-398.
2. Batt RM, McLean L, Riley JE. Response of the jejunal mucosa of dogs with aerobic and anaerobic bacterial overgrowth to antibiotic therapy. *Gut* 1988; 29(4):473-482.
3. German AJ, Day MJ, Ruaux CG, et al. Comparison of direct and indirect tests for small intestinal bacterial overgrowth and antibiotic-responsive diarrhea in dogs. *J Vet Intern Med* 2003; 17(1):33-43.
4. Simpson KW, Dogan B, Rishniw M, et al. Adherent and invasive Escherichia coli is associated with granulomatous colitis in boxer dogs. *Infect Immun* 2006; 74(8):4778-4792.
5. Westermarck E, Skrzypczak T, Harmoinen J, et al. Tylosin-responsive chronic diarrhea in dogs. J Vet Intern Med 2005; 19(2):177-186.
6. Allenspach K, House A, Smith K, et al. Evaluation of mucosal bacteria and histopathology, clinical disease activity and expression of Toll-like receptors in German shepherd dogs with chronic enteropathies. V*et Microbiol* 2010; 146:326-335.
7. Garden OA, Pidduck H, Lakhani KH, et al. Inheritance of gluten-sensitive enteropathy in Irish Setters. *Am J Vet Res* 2000; 61(4):462-468.
8. Vaden SL, Hammerberg B, Davenport DJ, et al. Food hypersensitivity reactions in Soft Coated Wheaten Terriers with protein-losing enteropathy or protein-losing nephropathy or both: gastroscopic food sensitivity testing, dietary provocation, and fecal immunoglobulin *E. J Vet Intern Med* 2000;14(1):60-67.
9. Allenspach K, Wieland B, Gröne A, et al. Chronic enteropathies in dogs: evaluation of risk factors for negative outcome. *J Vet Intern Med* 2007; 21(4):700-708.
10. Craven M, Simpson JW, Ridyard AE, et al. Canine inflammatory bowel disease: retrospective analysis of diagnosis and outcome in 80 cases (1995-2002). *J Small Anim Pract* 2004; 45(7):336-342.
11. Willard MD, Mansell J, Fosgate GT, et al. Effect of sample quality on the sensitivity of endoscopic biopsy for detecting gastric and duodenal lesions in dogs and cats. *J Vet Intern Med* 2008; 22(5):1084-1089.
12. Mandigers PJ, Biourge V, van den Ingh TS, et al. A randomized, open-label, positively-controlled field trial of a hydrolyzed protein diet in dogs with chronic small bowel enteropathy. *J Vet Intern Med 2010*; 24(6):1350-1357.
13. Kleinschmidt S, Meneses F, Nolte I, et al. Characterization of mast cell numbers and subtypes in biopsies from the gastrointestinal tract of dogs with lymphocytic-plasmacytic or eosinophilic gastroenterocolitis 2007;120(3-4):80-92. *Epub* 2007 Jul 17.
14. Peterson PB, Willard MD. Protein-losing enteropathies. *Vet Clin North Am Small Anim Pract* 2003; 33(5):1061-1082.
15. Breitschwerdt EB, Ochoa R, Barta M, et al. Clinical and laboratory characterization of Basenjis with immunoproliferative small intestinal disease. *Am J Vet Res* 1984; 45(2):267-273.
16. Grützner N, Bishop MA, Suchodolski JS, et al. Association study of cobalamina deficiency in the Chinese Shar Pei. J Hered 2010; 101(2):211-217. *Epub* 2009 Nov 19.
17. Kolbjørnsen O, Press CM, Landsverk T. Gastropathies in the Lundehund. I. Gastritis and gastric neoplasia associated with intestinal lymphangiectasia. *APMIS* 1994; 102(9):647-661.
18. Schreiner NM, Gaschen F, Gröne A, et al. Clinical signs, histology, and CD3-positive cells before and after treatment of dogs with chronic enteropathies. *J Vet Intern Med* 2008; 22(5):1079-1083.
19. Waly NE, Stokes CR, Gruffydd-Jones TJ, et al. Immune cell populations in the duodenal mucosa of cats with inflammatory bowel disease. *J Vet Intern Med* 2004; 18(6):816-825.
20. Willard MD, Jergens AE, Duncan RB, et al. Interobserver variation among histopathologic evaluations of intestinal tissues from dogs and cats. *J Am Vet Med Assoc* 2002; 220(8):1177-1182.
21. Day MJ, Bilzer T, Mansell J, et al. Histopathological standards for the diagnosis of gastrointestinal inflammation in endoscopic biopsy samples from the dog and cat: a report from the WSAVA *Gastrointestinal Standardization Group. J Comp Pathol* 2008; 138(Suppl) 1:S1-S43.
22. Simpson KW. Small intestinal bacterial overgrowth. *J Am Vet Med Assoc* 1994; 205(3):405-407.
23. Westermarck E. Personal communication 2010.
24. Luckschander N, Allenspach K, Hall J, *et al*. Perinuclear antineutrophilic cytoplasmic antibody and response to treatment in diarrheic dogs with food responsive disease or inflammatory bowel disease. *J Vet Intern Med* 2006; 20(2):221-227.
25. Bush WW, Kimmel SE, Wosar MA, et al. Secondary hypoparathyroidism attributed to hypomagnesemia in a dog with protein-losing enteropathy. *J Am Vet Med Assoc* 2001; 219(12):1732-1734, 1708.
26. Mellanby RJ, Mellor PJ, Roulois A, et al. Hypocalcaemia associated with low serum vitamin D metabolite concentrations in two dogs with protein-losing enteropathies. *J Small Anim Pract* 2005; 46(7):345-351.
27. Allenspach K, Rüfenacht S, Sauter S, et al. Pharmacokinetics and clinical efficacy of cyclosporine treatment of dogs with steroid-refractory inflammatory bowel disease. *J Vet Intern Med* 2006; 20 (2):239-244.

Epidemiologia da infecção por parvovírus canino nos Estados Unidos – uma atualização

Sandi Lefebvre, Médica-Veterinária, PhD
Banfield Pet Hospital, Portland, Oregon, Estados Unidos.

A Dr. Lefebvre ingressou na rede de hospitais veterinários Banfield em 2011 como Consultora Médica Associada na equipe de Pesquisa e Conhecimento Aplicados da Banfield. Pós-graduada pela Faculdade de Medicina Veterinária de Ontário em 2003, ela obteve o título de doutora (PhD) em epidemiologia através da pesquisa e do desenvolvimento de diretrizes para a visitação de pequenos animais em hospitais humanos. Sua função profissional mais recente foi como editora científica para os periódicos JAVMA e AJVR.

Introdução

O parvovírus canino tipo-2 é incluído nas principais vacinas preconizadas pelo American Animal Hospital Association para administração de rotina em todos os cães de estimação (1). Apesar dessa recomendação, a infecção por parvovírus continua sendo um problema na prática clínica. De fato, existem provas de que o vírus sofreu mutação desde a primeira vez que ele surgiu, no final dos anos 70, como uma importante causa de enterite hemorrágica em cães (2). No entanto, a maioria dos estudos (3, 4) sobre a epidemiologia da doença foi realizada há décadas e, consequentemente, é possível que os fatores de risco tenham mudado com o passar do tempo.

Método de análise

Os prontuários médicos de todos os pacientes caninos atendidos na rede de hospitais Banfield - entre 1 de janeiro de 2010 a 31 de dezembro de 2011 - foram avaliados para identificar os cães que receberam um diagnóstico de infecção por parvovírus, confirmado por meio de exames laboratoriais de sangue ou fezes. Para avaliar os possíveis fatores de risco de infecção confirmada por parvovírus, os prontuários médicos também foram revisados em termos de sexo, estado reprodutivo, faixa etária (6 meses ou > 6 meses) e raça. Foram realizados testes Qui-Quadrado quando o tamanho das amostras ultrapassava 1.000 cães, para gerar o valor preditivo (Odds Ratios [O.R.]) como uma estimativa de risco relativo e intervalos de confiança de 95%. O valor p foi fixado em < 0,05.

Resultados

Durante 2010, 7.734 de 1.942.137 cães examinados na rede de hospitais Banfield apresentaram um diagnóstico confirmado de infecção por parvovírus (40 casos/10.000 cães); em 2011, os números foram um pouco menores, ou seja, 7.708 de 2.021.929 cães examinados (38 casos/10.000 cães). As fêmeas tinham uma probabilidade significativamente mais baixa de infecção, em comparação aos machos (O.R. = 0,80%; intervalo de confiança de 95%, 0,79-0,82). Não havia nenhuma associação significativa evidente entre o estado reprodutivo (castrado ou não) e a infecção quando as análises eram ajustadas de acordo com a idade. Os cães com 6 meses de vida tinham uma probabilidade 11,40 vezes maior a ter o diagnóstico (intervalo de confiança de 95%, 11,05-11,75) em comparação aos cães mais idosos.

Foram identificadas cinco raças com probabilidades significativamente maiores de adquirir infecção confirmada por parvovírus em relação aos cães sem raça definida, a saber: Pit Bull Terrier, Chihuahua, Rottweiler, American Staffordshire Terrier e Lancashire Heeler (Tabela 1). Com os dados estratificados por idade, as raças Pit Bull, Rottweiler e Lancashire Heeler apresentaram as maiores probabilidades quando tinham 6 meses de vida do que quando eles eram mais velhos (Tabela 2). Por outro lado, as raças Chihuahua e American Staffordshire Terrier exibiam probabilidades maiores quando tinham > 6 meses de vida.

Discussões e considerações finais

A comparação destes achados com aqueles obtidos em estudos mais antigos (3,4), que envolviam amostras consideravelmente menores dos dados de hospitais de ensino, revela algumas diferenças interessantes relacionadas ao risco racial. Nesses estudos, as raças Doberman Pinscher, Border Collie, Pastor Alemão e Lulu da Pomerânia eram identificados com altas probabilidades de ter infecção por parvovírus em relação a outras raças caninas puras ou mistas, enquanto no presente estudo, elas tinham probabilidades reduzidas (0,64 [intervalo de confiança de 95%, 0,52-0,79], 0,37 [0,31-0,45], 0,92 [0,85-0,99] e 0,37 [0,33-0,42],

Tabela 1. O.R. significativas específicas à raça para a infecção confirmada por parvovírus em várias raças caninas puras versus raças mistas*.

Raça	Número de cães acometidos	% de raças observadas	Índice de probabilidade	Intervalo de confiança de 95%
Pit Bull (n = 199.440)	5.113	2,56	2,88	2,70-3,06
Chihuahua (n = 232.477)	3.774	1,62	1,80	1,69-1,92
Rottweiler (n = 48.394)	578	1,19	1,32	1,19-1,46
American Staffordshire Terrier (n = 5.399)	78	1,44	1,60	1,26-2,02
Lancashire Heeler (n = 1.004)	22	2,19	2,40	1,48-3,66

* 1.247 de 136.284 cães sem raça definida atendidos na rede de hospitais veterinários Banfield durante o período de estudo apresentaram uma infecção confirmada por parvovírus, representando 92 casos/10.000 cães sem raça definida examinados.

Tabela 2. O.R. específicas à raça para a infecção confirmada por parvovírus em várias raças caninas por categoria etária.

	Idade < 6 meses		Idade > 6 meses	
Raça	Índice de probabilidade	Intervalo de confiança de 95%	Índice de probabilidade	Intervalo de confiança de 95%
Pit Bull	3,01	2,80-3,25	2,45	2,16-2,79
Chihuahua	1,58	1,46-1,71	2,46	2,17-2,79
Rottweiler	1,45	1,29-1,62	0,95*	0,75-1,19
American Staffordshire Terrier	1,43	1,05-1,95	2,11	1,36-3,16
Lancashire Heeler	2,62	1,51-4,28	1,72*	0,47-4,48

* O valor não é significativo (i. e., p > 0,05).

respectivamente), mas esse efeito aparentemente protetor persistiu quando os dados foram estratificados por idade. Uma possibilidade para as diferenças observadas entre os períodos de tempo avaliados está no fato de que a identificação das raças de alto risco no passado pode ter induzido à vacinação de uma proporção maior desses cães contra infecção por parvovírus. As diferenças no estado vacinal também podem explicar o aumento observado na probabilidade de infecção em cães com > 6 meses de vida (versus 6 meses) para as raças Chihuahua e American Staffordshire Terrier. No entanto, há necessidade de realização de outros estudos, não só para determinar se a epidemiologia da enterite por parvovírus está realmente mudando, mas também para identificar os fatores que contribuem para essa mudança.

Referências bibliográficas

1. Welborn LV, DeVries JG, Ford R, et al. 2011 AAHA canine vaccination guidelines. *J Am Anim Hosp Assoc* 2011; 47:1-42.
2. Decaro N, Buonavoglia C. Canine parvovirus - a review of epidemiological and diagnostic aspects, with emphasis on type 2c. *Vet Microbiol* 2012; 155:1-12.
3. Glickman LT, Domanski LM, Patronek GJ, et al. Breed-related risk factors for canine parvovirus enteritis. *J Am Vet Med Assoc* 1985; 187:589-594.
4. Houston DM, Ribble CS, Head LL. Risk factors associated with parvovirus enteritis in dogs: 283 cases (1982-1991). *J Am Vet Med Assoc* 1996; 208:542-546.

Tumores intestinais em gatos

Laura Marconato, Médica-Veterinária, Dipl. ECVIM-CA (Oncologia)
Centro Oncológico Veterinário, Sasso Marconi, Itália.

Dra. Marconato concluiu seus estudos em veterinária na Universidade de Milão em 1999. Desde 2000, a área de oncologia clínica é o foco de seu trabalho, com especial interesse para os casos de linfoma. Em 2008, Laura recebeu seu diploma pela ECVIM (Colégio Europeu de Medicina Interna Veterinária) e, atualmente, ela é presidente da Sociedade Italiana de Oncologia Veterinária.

Giuliano Bettini, Médico-Veterinário
Departamento de Medicina Veterinária, Universidade de Bolonha, Itália.

Dr. Bettini obteve sua licenciatura em medicina veterinária pela Universidade de Bolonha em 1988 e, desde 2001, é professor associado de patologia veterinária nessa mesma universidade. Suas atividades de pesquisa estão relacionadas principalmente com a área de oncologia comparada, sobretudo a caracterização de indicadores moleculares do prognóstico de tumores em animais e a investigação de carcinogênese ambiental.

Introdução

Os tumores intestinais são muito raros em gatos, representando < 10% de todas as neoplasias nessa espécie (1). Contudo, são considerados uma área importante dentro da gastrenterologia felina, até mesmo porque os sinais e manifestações clínicas de condições neoplásicas e não neoplásicas podem se sobrepor e coincidir. As neoplasias intestinais geralmente se originam no intestino delgado, tendo o linfoma como o tumor mais frequente (55%), seguido por carcinoma (32%) e mastocitoma (4%). Os sarcomas intestinais são extremamente raros (2). Embora a etiologia seja desconhecida, em geral há uma maior predisposição entre os machos; além disso, os gatos Siameses parecem predispostos ao linfoma (1).

PONTOS-CHAVE

- **O linfoma é o tumor intestinal mais frequente em gatos, seguido por carcinoma e mastocitoma.**
- **O linfoma pode se apresentar de várias formas, podendo ser caracterizado por seu comportamento biológico, resposta ao tratamento e prognóstico.**
- **Os achados clínicos durante os estágios iniciais de tumores intestinais podem ser vagos. Com frequência, as manifestações clínicas só se desenvolvem mais tarde no decorrer do processo da doença, podendo ser atribuídas ao trato intestinal e/ou à possível metástase.**
- **A avaliação diagnóstica requer exames laboratoriais e técnicas de diagnóstico por imagem, havendo a necessidade de biopsia do tecido neoplásico para permitir a elaboração de um plano terapêutico.**
- **O tratamento e o prognóstico variam com o tipo, o estadiamento clínico e a localização do tumor.**

Linfoma intestinal

O linfoma é o tumor mais frequente do trato intestinal, e o linfoma intestinal também é a forma mais frequente de linfoma encontrado em gatos (3-5). Esse tipo de neoplasia pode se apresentar sob a forma focal ou difusa (onde o espessamento é transmural e o lúmen, preservado) e se originar de linfócitos T ou B. Para se chegar a um diagnóstico, é preciso fazer uma avaliação dos critérios clínicos, histológicos e imunofenotípicos, embora esses fatores também tenham relevância prognóstica (6-8).

O linfoma que se origina do MALT (tecido linfoide associado à mucosa) tem um fenótipo T, sendo a forma mais comum ***(Figura 1)***; ele tipicamente é composto de células pequenas (baixo grau) e costuma envolver o intestino delgado (7-9). Em princípio, o tumor tende a ser indolente, mas progressivamente se tornará mais agressivo, tanto em termos locais quanto sistêmicos (alto grau). A extensão do tumor através da parede intestinal pode resultar em perfuração e peritonite. Do ponto de vista clínico, pode-se notar o espessamento difuso do intestino (3). O diagnóstico diferencial nos estágios iniciais inclui doença inflamatória intestinal (DII) (10) e, na verdade, o linfoma intestinal-T pode coexistir com esse tipo de enteropatia ou representar uma evolução dessa doença. Testes de PCR (reação em cadeia de polimerase) realizados nos tecidos fixados em

formalina podem ser necessários para avaliar a clonalidade dos linfócitos. A enteropatia inflamatória é caracterizada basicamente por uma proliferação policlonal de células, enquanto o linfoma costuma ser monoclonal (7, 8). A avaliação histopatológica é mais subjetiva, sobretudo se as amostras forem obtidas por meio de biopsia endoscópica superficial (11).

O linfoma intestinal imunofenotípico B ocorre com maior frequência na altura da junção ileocecocólica, originando-se dos folículos linfoides da mucosa (Placas de Peyer) (7, 8) e, novamente, parece que a inflamação crônica do tecido pode levar ao desenvolvimento de linfoma. Inicialmente, o tumor pode ser de baixo grau, mas com o passar do tempo ele tende a se tornar biologicamente mais agressivo, com infiltração transmural e subsequente envolvimento sistêmico. No aspecto clínico, os espessamentos nodulares podem ser palpáveis (3, 7, 8).

Os linfomas de grandes linfócitos granulares representam cerca de 10% dos linfomas intestinais em gatos (12, 13); além disso, acredita-se que eles se originem de uma transformação neoplásica descontrolada de linfócitos T intraepiteliais citotóxicos ou células exterminadoras naturais (do inglês *natural killer*). A princípio, esse tipo de neoplasia, que consiste em células grandes transmurais, envolve o íleo, o jejuno e os linfonodos mesentéricos, mas depois se dissemina rapidamente para órgãos como estômago, intestino grosso, fígado, baço, medula óssea e rins. Como acontecem com outras formas de linfoma intestinal, os gatos são geralmente negativos para o vírus da leucemia felina (FeLV). Os exames laboratoriais podem revelar leucocitose neutrofílica com desvio à esquerda (secundária à liberação de citocinas das células neoplásicas), anemia, hipoalbuminemia e hipocalcemia, bem como elevação das transaminases hepáticas e da bilirrubina (12). Caso se encontre um número elevado (> 13%) de linfócitos granulares grandes em uma amostra de sangue, isso deve ser considerado como anormal. A citologia exibe células linfoides com núcleos recortados ou difíceis de visualizar e grânulos citoplasmáticos azurófilos bastante variáveis em termos de tamanho e número, que costumam se acumular em áreas específicas do citoplasma. Em preparações histológicas, esses grânulos característicos não são muitas vezes evidenciados; assim, na suspeita de linfoma de grandes linfócitos granulares, há necessidade do exame de imuno-histoquímica com o objetivo de verificar a presença do marcador granzima B para confirmar o diagnóstico (8).

Carcinoma intestinal

O carcinoma, o segundo tipo mais frequente de tumor intestinal (2) em gatos, ocorre com maior frequência no intestino delgado, mas também é a neoplasia mais comum do cólon (2, 14, 15). Do ponto de vista macroscópico, esse tumor pode ser pedunculado ou transmural, com crescimento anular indutor de enrijecimento da parede

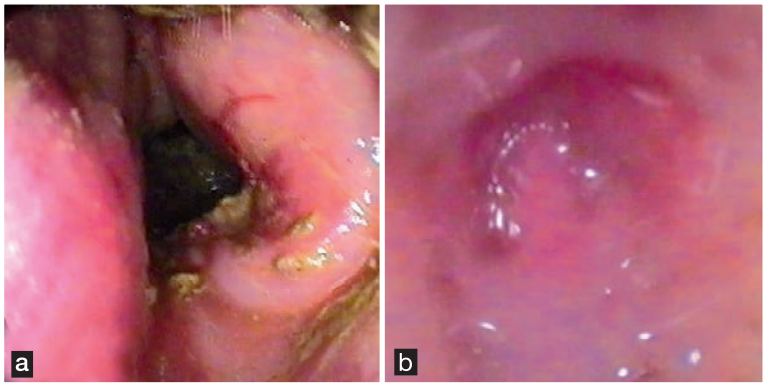

© Dr. Rossella Terragni

Figura 1. Imagens endoscópicas de linfoma intestinal em estágio precoce (a) e avançado (b), originário do tecido linfoide associado à mucosa. Observe que o lúmen está completamente obstruído na segunda imagem.

intestinal e estreitamento do lúmen, o que pode causar dilatação acima da obstrução intestinal. O aspecto macroscópico é significativo em termos de prognóstico: tumores polipoides ou pedunculados apresentam um prognóstico bom após a remoção, enquanto o prognóstico de tumores anulares é menos favorável (1). A forma histológica mais comum é o adenocarcinoma (acinar, papilar ou mucoso), seguido por carcinoma de células em anel de sinete, carcinoma indiferenciado e carcinoma adenoescamoso. O fator histológico mais expressivo em termos de prognóstico é o grau de invasividade. Em um carcinoma com estágio histológico igual a 0, o tumor fica limitado à lâmina própria e não se estende além da camada muscular da mucosa (T_{is}, ou carcinoma *in situ*). Nos estágios I (T_1, onde o carcinoma se estende além da camada muscular da mucosa até a submucosa) e II (T_2, onde o tumor invade a túnica muscular), as células neoplásicas entram em contato com os vasos sanguíneos e linfáticos, havendo uma alta probabilidade de disseminação metastática; no grau III (T_3), o tumor atingiu a serosa e envolve estruturas adjacentes.

No momento do diagnóstico, o tumor raramente está limitado ao intestino; na maioria dos casos, a neoplasia já estará em um estágio avançado, com extensa infiltração carcinomatosa entre as fibras musculares (invasão circunferencial, longitudinal ou transmural), extensão para órgãos adjacentes ou outras partes do trato intestinal e metástase venosa ou linfática à distância. Carcinomatose, formada a partir da disseminação de células neoplásicas no peritônio, é encontrada em 30% dos casos (1). A metástase linfo-hematógena ocorre principalmente para os linfonodos regionais e o fígado.

Mastocitoma intestinal

O mastocitoma geralmente envolve o intestino delgado (sobretudo o jejuno) e, ao exame macroscópico, se apresenta como uma massa intramural de tamanho variado, capaz de formar uma intussuscepção e, por fim, resultar em perfuração intestinal. Com frequência, há

úlceras aparentes nas áreas espessadas das paredes intestinais, tanto em virtude da infiltração direta do tumor como da liberação de histamina por degranulação dos mastócitos. Na forma esclerosante, as células neoplásicas ficam entremeadas com tecido fibroso abundante. Infiltração acentuada de eosinófilos, depósito de tecido fibroso e presença de necrose podem dificultar a diferenciação de mastocitoma e enterite eosinofílica (11, 16, 17). O comportamento biológico é agressivo, com alto potencial de metástase e baixa taxa de sobrevida.

Quadro clínico

A princípio, os sinais e manifestações clínicas são frequentemente vagos e talvez sejam enganosos, podendo variar de acordo com a área envolvida: se o tumor estiver situado no intestino delgado, pode haver vômitos intermitentes, hematêmese, desidratação, perda de peso e anorexia. Se estiver localizado no intestino grosso, os sinais de tenesmo, hematoquezia e disquezia serão evidentes. No caso de carcinomatose peritoneal, a formação de ascite pode causar distensão abdominal secundária (1).

Se o tumor for particularmente grande ou estiver localizado em uma área estreita do intestino, pode ocorrer oclusão intestinal parcial ou completa, com perfuração e peritonite secundárias. Nessa situação, o gato manifestará dor abdominal, vômito e febre.

Os gatos com linfoma intestinal podem não se apresentar com vômito e/ou diarreia, mas apenas com anorexia e/ou perda de peso. Ao exame clínico, tais casos frequentemente exibem má condição corporal ou emaciação. Em casos raros, a apresentação clínica é mais aguda por conta de intussuscepção, obstrução e/ou perfuração secundárias com peritonite séptica.

Em geral, a palpação abdominal revelará alças intestinais espessadas (especialmente com linfoma de baixo grau) ou massa abdominal (sobretudo com linfoma de alto grau) (3).

Procedimento diagnóstico e estadiamento

O diagnóstico pode ser obtido por meio de vários testes laboratoriais e técnicas de diagnóstico por imagem. O teste hemocromocitométrico pode revelar anemia microcítica (por perda de sangue oculto nas fezes) e leucocitose com neutrófilos tóxicos secundários (por peritonite ou necrose tumoral). A leucocitose também pode ser paraneoplásica como resultado da liberação do fator estimulante da colônia de granulócitos ou do fator estimulante da colônia de granulócitos-macrófagos pelas células neoplásicas (1). Conforme mencionado anteriormente, os gatos com linfoma de grandes linfócitos granulares podem ter esses linfócitos evidentes no sangue periférico (12,13).

As análises bioquímicas podem detectar hipoproteinemia (25-30% dos casos), enzimas hepáticas elevadas, hipercolesterolemia (em particular com neoplasia não relacionada com linfoma) e ureia aumentada (10-30%) (1). Hipoalbuminemia não é comum em linfoma de baixo grau, porque a parede intestinal tende a permanecer intacta mesmo nos estágios mais avançados. Novamente em gatos com linfoma de baixo grau, é comum encontrar níveis baixos de cobalamina, pois essa vitamina é basicamente absorvida no íleo, uma área envolvida com frequência nesse tipo de linfoma (1, 3).

Algumas vezes, as radiografias abdominais revelam a presença de massa no abdômen ou sinais de oclusão parcial ou completa do intestino. Em virtude da peritonite secundária à perfuração neoplásica, pode-se notar a formação de ascite. Contudo, o uso disseminado do ultrassom diminuiu significativamente a necessidade de estudos contrastados. O ultrassom permite um exame detalhado da parede intestinal, avaliando sua espessura, estratificação, conteúdo e peristaltismo, além de possibilitar a visualização do peritônio circundante e dos linfonodos regionais.

Os achados ultrassonográficos em casos de neoplasia intestinal incluem espessamento da parede e perda da estratificação normal (1). O linfoma frequentemente provoca espessamento difuso da parede intestinal, com ecogenicidade reduzida, perda da motilidade normal e linfadenomegalia regional (3). Ocasionalmente, podem ser observados nódulos hipoecogênicos na parede intestinal. Os carcinomas intestinais podem ter achados ultrassonográficos que coincidem com aqueles de linfoma, mas eles tendem a ser mais assimétricos e localizados e, com maior frequência, se apresentam com obstrução do lúmen; novamente, sinais de perfuração intestinal podem ser evidenciados. No diagnóstico diferencial de neoplasia intestinal, os distúrbios inflamatórios sempre devem ser considerados, pois eles podem causar granulomas focais, possivelmente indistinguíveis de neoplasia. O ultrassom permite o exame de todo o abdome e pode detectar a existência de metástase em outros órgãos e/ou a presença de efusão abdominal. Esse aparelho também possibilita a biopsia de lesões intestinais específicas e linfonodos para exame citológico e/ou histopatológico. Por fim, note que, se houver a suspeita de neoplasia intestinal, o tórax deverá ser avaliado por meio de radiografia ou tomografia computadorizada (TC).

Um estudo recente demonstrou que a citologia de aspirados por agulha fina forneceu um diagnóstico preciso em muitos casos; por essa razão, essa técnica deve ser oferecida a todos os pacientes em que não seja possível a realização de laparoscopia ou laparotomia exploratória (18). Sempre fica indicada a análise de qualquer efusão abdominal livre. Vale lembrar que a citologia de parede intestinal difusamente espessada (típica dos casos de linfoma digestivo ou alimentar de baixo grau) pode ser

difícil do ponto de vista técnico e, algumas vezes, inconclusiva (6). Até mesmo a citologia de linfonodos mesentéricos infartados não permitirá a diferenciação entre linfoma de baixo grau e hiperplasia linfoide benigna se a amostra consistir em uma população monomórfica de células linfoides pequenas. Nesse caso, a histologia é obrigatória para obtenção de um diagnóstico correto. Para linfoma de alto grau, a citologia frequentemente sugere o diagnóstico. Especificamente nos casos de linfoma de linfócitos granulares grandes, a citologia de amostras com o uso do corante de Wright-Giemsa fornece um diagnóstico mais preciso do que a histologia ***(Figuras 2 e 3)*** (5, 6).

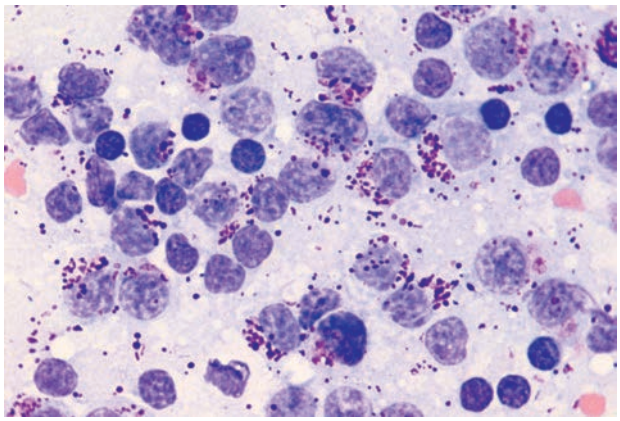

© Dr. Marconato

Figura 2. Esfregaço de aspirado de linfonodo infartado, obtido por agulha fina e corado com May-Grunwald Giemsa, em gato com linfoma intestinal de linfócitos granulares grandes. Células redondas neoplásicas apresentam um citoplasma pouco corado, com grânulos intracitoplasmáticos grandes de cor púrpura.

Figura 3. Corte de biopsia de espessura completa, corado com hematoxilina e eosina, de gato com linfoma alimentar ou digestivo. Além de haver um aplainamento ou embotamento grave das vilosidades, a lâmina própria está difusamente infiltrada com lâminas monomórficas de linfócitos de tamanho pequeno a médio. O infiltrado neoplásico se estende focalmente até a submucosa.

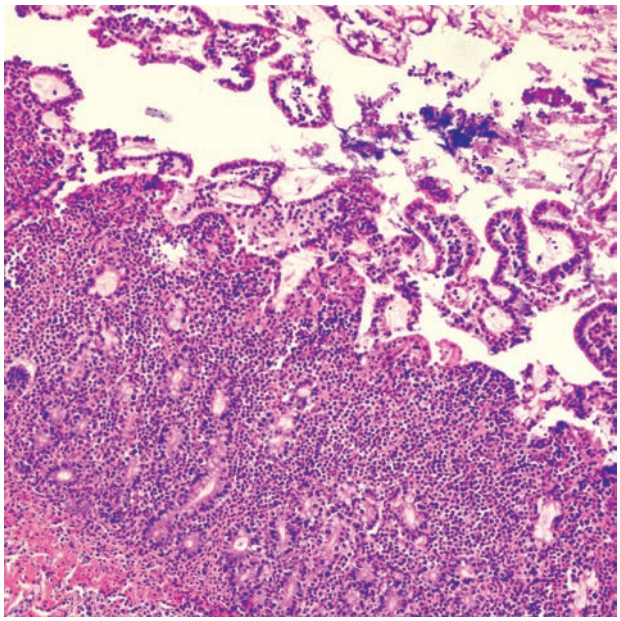

© Dr. Marconato

A endoscopia é o método preferido para examinar o duodeno, o cólon e a porção distal do íleo, devendo ser realizada em todos os casos em que há suspeita de neoplasia intestinal, independentemente dos achados radiográficos. Observe que a endoscopia é limitada, pois ela não fornece informações referentes a outras áreas do trato intestinal; além disso, os linfonodos regionais ou outros órgãos não podem ser visualizados para fins de estadiamento. Embora a endoscopia possibilite a coleta de biopsias das áreas examinadas, tais amostras são limitadas, inevitavelmente em função de sua natureza superficial; isso pode dificultar a identificação de lesões benignas e não permite a definição do grau de infiltração celular. Além disso, a endoscopia não possibilita a obtenção de amostra da porção distal do jejuno – a área mais comumente envolvida em casos de linfoma (1, 6, 11).

Em relação ao linfoma intestinal, as biopsias obtidas por laparotomia ou laparoscopia são preferidas àquelas coletadas por endoscopia, justamente pela possibilidade da obtenção de amostras de espessura completa ***(Figura 4)*** (6, 7, 11). Talvez seja preferível a laparoscopia à laparotomia, pois o primeiro procedimento é associado a menor morbidade; os gatos gravemente debilitados, no entanto, serão mais tolerantes à endoscopia. Se as biopsias forem adquiridas por meio endoscópico, será preciso obter no mínimo 4 amostras de cada local anormal acometido, enquanto a amostragem via laparotomia ou laparoscopia exige apenas uma única amostra de cada local. Para aumentar a possibilidade de diferenciação entre enteropatia inflamatória e linfoma de baixo grau, é essencial que várias amostras sejam obtidas do íleo (principalmente) e do duodeno durante o exame de endoscopia (19). É importante lembrar que, em 90% dos casos, o linfoma de baixo grau envolve o íleo e/ou o jejuno, com uma frequência muito menor de acometimento do estômago e do duodeno (8).

Na maioria dos casos, a histologia com o uso do corante de Hematoxilina-eosina fornece um diagnóstico sem a necessidade de testes adicionais. Em adenocarcinomas mucinosos (ou seja, tipo mucoso), pode ser útil o emprego de corantes que revelem os mucopolissacarídeos (p. ex., Ácido Periódico de Schiff ou Azul de Alcia). Alternativamente, em carcinomas em geral, a imuno-histoquímica da citoqueratina pode identificar as células neoplásicas quando o grau de infiltração for incerto. A imuno-histoquímica é geralmente empregada em casos de linfoma para determinar o imunofenótipo e para distinguir melhor o número de linfócitos intraepiteliais no linfoma de mucosa. Se a histologia e a imuno-histoquímica ainda não fornecerem um diagnóstico definitivo, pode-se recorrer ao teste de clonalidade (7, 8).

A laparotomia exploratória ainda é o método mais preciso para o diagnóstico e o estadiamento de tumor intestinal e, portanto, fica indicada em todos os casos em que testes diagnósticos não invasivos ou minimamente invasivos não forem capazes de fornecer uma resposta definitiva.

O estadiamento de mastocitoma ou linfoma intestinal também requer citologia da medula óssea, pois isso é um fator significativo tanto para o prognóstico como para o protocolo terapêutico. Assim que os dados forem coletados, o paciente pode ser submetido ao estadiamento com base no método "TNM" ***(Tabela 1)***.

© Dr. Ewan McNeill

Figura 4. A laparotomia permite que o clínico avalie o tumor intestinal e explore a cavidade abdominal por completo.

Quadro clínico

Cirurgia

A terapia de escolha para tumores intestinais malignos não hematopoiéticos consiste na excisão com margens generosas (pelo menos 5-8 cm além da extremidade da lesão para neoplasias do intestino tanto delgado como grosso). Infelizmente, nem sempre é possível obter essas margens no cólon e no reto, por causa da tensão tecidual gerada pela anastomose ou da preocupação quanto ao possível desenvolvimento de incontinência fecal. O tipo de cirurgia será influenciado por fatores como localização da neoplasia intestinal, grau de extensão, laudo histológico e condição geral do paciente.

Tabela 1. Sistema TNM para estadiamento de tumor intestinal.

T: tumor primário

- T_0 = sem evidência de neoplasia
- T_{is} = neoplasia *in situ* (na mucosa), tumor intraepitelial ou invasão da lâmina própria
- T_1 = tumor com invasão da mucosa e submucosa
- T_2 = tumor com invasão muscular e serosa, sem envolver estruturas adjacentes
- T_3 = tumor que perfura o peritônio visceral ou estruturas adjacentes

N: linfonodos regionais; hepáticos, pancreático-duodenais, jejunais, mesentéricos, cecais, cólicos e retais

- N_0 = nenhum linfonodo regional envolvido
- N_1 = envolvimento de linfonodo regional
- N_2 = envolvimento de linfonodo distante

M: metástase à distância

- M_0 = sem evidência de metástase à distância
- M_1 = com metástase à distância

Estágio I:	T_1, N_0, M_0
Estágio II:	T_{2-3}, N_0, M_0
Estágio III:	qualquer T, N_1, M_0
Estágio IV:	qualquer T, qualquer N, M_1

A retirada de grande extensão do duodeno é complexa, sobretudo se o tumor estiver localizado próximo ao ducto biliar pancreático ou comum, enquanto a ressecção de tumor ileal pode exigir a remoção da junção ileocecocólica com anastomose entre o jejuno e o intestino grosso. Se a excisão radical não for possível, a cirurgia paliativa ainda ficará indicada na tentativa de manter a patência (desobstrução) intestinal (pelo menos temporariamente) ou solucionar possíveis complicações obstrutivas ***(Figura 5)***. É essencial que toda a cavidade abdominal seja explorada durante a cirurgia, com especial atenção dada aos linfonodos regionais e ao fígado; além disso, quaisquer lesões sob suspeita precisam ser submetidas à biopsia.

Oclusões ou perfurações intestinais com consequente peritonite e hemorragia geralmente exigem a realização de cirurgia de emergência. É preciso ter em mente, no entanto, que certos fatores com risco de vida precisam ser considerados. A oclusão intestinal provoca hipovolemia atribuída à perda de líquido no lúmen intestinal, com possíveis distúrbios eletrolíticos significativos, levando à taquicardia e hipotensão. A perda da integridade biológica intestinal pode fazer com que bactérias e toxinas do intestino ingressem na circulação, ocasionando choque séptico. Na região intraluminal, a flora bacteriana anaeróbia aumenta significativamente, o que pode muitas vezes resultar em complicações sépticas no pós-operatório, enquanto uma oclusão provocará um aumento na pressão sobre a parede intestinal, o que pode então perfurar. Tais considerações fisiopatológicas exercem uma influência significativa sobre a abordagem cirúrgica; se o intestino não estiver perfurado, o paciente deverá ser estabilizado com fluidos para corrigir o desequilíbrio

eletrolítico antes da realização da laparotomia. Na presença de perfuração, entretanto, haverá necessidade de intervenção cirúrgica urgente, para lavagem completa e minuciosa da cavidade abdominal com soro fisiológico aquecido (morno) durante a cirurgia. É imprescindível a administração de antibióticos no pós-operatório, além de nutrição parenteral, sempre que necessária. Embora a mortalidade perioperatória seja alta, os pacientes que sobrevivem ao período pós-operatório inicial têm um prognóstico bom.

Quimioterapia e outros tratamentos clínicos

O papel desempenhado pela quimioterapia adjuvante no tratamento de tumores intestinais não relacionados com linfoma está longe de ser claro e, até o momento, nenhum estudo randomizado ou prospectivo foi publicado. A quimioterapia parece ser indicada como tratamento adjuvante de tumores com metástases regionais e/ou à distância (estágio clínico III ou IV), mas sua indicação é controversa nos tumores em estágio II (localmente infiltrativos, mas sem envolvimento de linfonodo) que foram removidos de forma radical.

Nos casos em que a cirurgia não foi radical (basicamente em virtude do local ou da extensão do tumor), a quimioterapia pode ser administrada no pós-operatório para reduzir as chances de recidiva local, até mesmo para os tumores em estágio II.

O medicamento mais eficaz é a doxorrubicina (utilizada isoladamente ou em combinação com outros fármacos), a 1 mg/kg, a cada 3 semanas por 5 ou 6 tratamentos. Em um estudo retrospectivo, os gatos com carcinoma de cólon tratados por meio de cirurgia seguida pela doxorrubicina apresentaram uma taxa de sobrevida média de 280 dias, em comparação a 56 dias para gatos que só foram tratados por via cirúrgica (20). Mais recentemente, 18 gatos com carcinoma de cólon tratados com colectomia subtotal e carboplatina adjuvante sobreviveram uma média de 269 dias (14).

Embora o linfoma intestinal responda bem à quimioterapia sistêmica, a cirurgia ficará indicada apenas se o intestino estiver obstruído e se houver a necessidade de restabelecer o lúmen intestinal. Em casos de linfoma de baixo grau, a clorambucila (0,2 mg/kg 1 vez ao dia) e a prednisona (1 mg/kg 1 vez ao dia) podem ser empregadas. A clorambucila também pode ser administrada por meio de pulsoterapia (15 mg/m^2 por 4 dias consecutivos, a ser repetida após 21 dias, ou 20 mg/m^2 a cada 2 semanas).

Alternativamente, a lomustina pode ser administrada sozinha (50-60 mg/m^2 VO, repetidos a cada 4-6 semanas). Nos casos em que há recidiva, pode-se lançar mão dos protocolos combinados (COP), introduzindo a doxorrubicina ou a ciclofosfamida (25 mg/gato 2 vezes por semana em semanas alternadas). Embora a clorambucila e a prednisona não sejam substratos da glicoproteína-P no gato, o linfoma geralmente responderá a esse tratamento (1, 6, 21, 22). Por outro lado, o linfoma de alto grau requer uma poliquimioterapia mais rigorosa; nesse caso, foi demonstrado que os protocolos que incorporam a doxorrubicina são associados a prognósticos mais favoráveis (23). Infelizmente, o linfoma de grandes linfócitos granulares responde mal à quimioterapia e apresenta baixas taxas de sobrevida, independentemente de qualquer quimioterapia administrada.

© Dr. Marconato

Figura 5. Linfoma de jejuno em gato com oclusão parcial do lúmen intestinal.

É muito importante garantir que o paciente (sobretudo quando anoréxico) receba suporte nutricional, possivelmente fazendo uso de nutrição enteral ou parenteral. A deficiência de cobalamina requer a suplementação dessa vitamina (250 µg/gato SC 1 vez por semana); para controlar as manifestações de náusea e vômito, é recomendável a utilização de metoclopramida ou ondansetrona.

A cirurgia constitui o tratamento de escolha para mastocitoma, exigindo a ressecção radical com margens de 5-10 cm em relação ao tecido saudável proximal e distal. Fica indicada a quimioterapia adjuvante com lomustina se houver um comportamento biológico agressivo e/ou dificuldade de obter margens satisfatórias, embora ainda não haja nenhum benefício comprovado.

Radioterapia

O uso da radioterapia para o tratamento de neoplasias intestinais é limitado em medicina veterinária. Isso se deve em parte à localização do tumor (tumores contidos dentro do intestino delgado são tipicamente móveis, dificultando o posicionamento preciso da terapia) e, em outra parte, à baixa tolerância do intestino à radioterapia (com frequência, a dosagem necessária para controlar o tumor não é tolerada pelos tecidos circundantes).

Prognóstico

O prognóstico para tumores intestinais felinos depende da classificação histológica e da localização primária desses tumores, bem como do grau de envolvimento de tecidos locais ou regionais, da condição geral do paciente, da presença de metástase e da natureza da cirurgia (eletiva ou emergencial). Tipicamente, os sobreviventes em longo

prazo acabam morrendo por recidiva local do tumor.

Os gatos com adenocarcinoma do intestino delgado são animais de alto risco no período perioperatório; mas, apesar disso, se eles sobreviverem mais de 2 semanas após a cirurgia, o prognóstico em longo prazo será razoável. O tratamento de adenocarcinoma colônico com quimioterapia adjuvante (doxorrubicina) pode prolongar a sobrevida (20). O linfoma de alto grau carreia um prognóstico mau; se tratado com quimioterapia, tais casos sobrevivem 3 meses em média, sendo que 18% deles revelam remissão completa (23).

A sobrevida média aumentará em 7-10 meses se os protocolos quimioterápicos incluírem a doxorrubicina, atingindo a remissão de 38-87% (23). Por outro lado, os linfomas de baixo grau são menos agressivos, com taxas de sobrevida mais longas (até 2-3 anos) e taxas mais altas de remissão total (56-96%) (21, 24, 25). Os linfomas de linfócitos granulares grandes apresentam uma taxa de sobrevida curta (média, 17 dias), com taxa de remissão < 5% (1, 6, 21, 22). Por fim, o prognóstico para tumores intestinais benignos é excelente e a remoção cirúrgica tem efeito curativo.

Referências bibliográficas

1. Selting KA. Intestinal tumors. In: Withrow SJ, Vail DM, Page RL eds, Withrow & MacEwen's Small Animal Clinical Oncology. 5th ed. Philadelphia: WB Saunders Co, 2012; 412-423.
2. Rissetto K, Villamil JA, Selting KA, et al. Recent trends in feline intestinal neoplasia: an epidemiologic study of 1,129 cases in the veterinary medical database from 1964 to 2004. *J Am Anim Hosp Assoc* 2011; 47:28-36.
3. Barrs V, Beatty J. Feline alimentary lymphoma: 1. Classification, risk factors, clinical signs and non-invasive diagnostics. *J Feline Med Surg* 2012; 14:182-90.
4. Russell KJ, Beatty JA, Dhand NT, et al. Feline low-grade alimentary lymphoma: how common is it? *J Feline Med Surg* 2012; 14:910-912.
5. Vezzali E, Parodi AL, Marcato PS, *et al.* Histopathologic classification of 171 cases of canine and feline non-Hodgkin lymphoma according to the WHO. Vet Comp Oncol 2010; 8:38-49.
6. Barrs V, Beatty J. Feline alimentary lymphoma: 2. Further diagnostics, therapy and prognosis. *J Feline Med Surg* 2012; 14:191-201.
7. Kiupel M, Smedley RC, Pfent C, et al. Diagnostic algorithm to differentiate lymphoma from inflammation in feline small intestinal biopsy samples. Vet Pathol 2011; 48:212-222.
8. Moore PF, Rodriguez-Bertos A, Kass PH. Feline gastrointestinal lymphoma: mucosal architecture, immunophenotype, and molecular clonality. *Vet Pathol 2012;* 49:658-668.
9. Cesari A, Bettini G, Vezzali E. Feline intestinal T-cell lymphoma: assessment of morphologic and kinetic features in 30 cases. *J Vet Diagn Invest* 2009; 21:277-279.
10. Briscoe KA, Krockenberger M, Beatty JA, et al. Histopathological and immunohistochemical evaluation of 53 cases of feline lymphoplasmacytic enteritis and low-grade alimentary lymphoma. *J Comp Path* 2011; 145:187-198.
11. Evans SE, Bonczynski JJ, Broussard JD, et al. Comparison of endoscopic and full-thickness biopsy specimens for diagnosis of inflammatory bowel disease and alimentary tract lymphoma in cats. *J Am Vet Med Assoc* 2006; 229:1447-1450.
12. Krick EL, Little L, Patel R, et al. Description of clinical and pathological findings, treatment and outcome of feline large granular lymphocyte lymphoma (1996-2004). *Vet Comp Oncol* 2008; 6:102-110.
13. Roccabianca P, Vernau W, Caniatti M, et al. Feline large granular lymphocyte (LGL) lymphoma with secondary leukemia: primary intestinal origin with predominance of a CD3/CD8 phenotype. *Vet Pathol* 2006; 43:15-28.
14. Arteaga TA, McKnight J, Bergman PJ. A review of 18 cases of feline colonic adenocarcinoma treated with subtotal colectomies and adjuvant carboplatin. *J Am Anim Hosp Assoc* 2012; 48:399-404.
15. Cribb AE. Feline gastrointestinal adenocarcinoma: a review and retrospective study. *Can Vet J* 1988; 29:709-712.
16. Craig LE, Hardam EE, Hertzke DM, et al. Feline gastrointestinal eosinophilic sclerosing fibroplasia. *Vet Pathol* 2009; 46:63-70.
17. Halsey CHC, Powers BE, Kamstock DA: Feline intestinal sclerosing mast cell tumour: 50 cases (1997-2008). *Vet Comp Oncol* 2010; 8:72-79.
18. Bonfanti U, Bertazzolo W, Bottero E, et al. Diagnostic value of cytologic examination of gastrointestinal tract tumors in dogs and cats: 83 cases (2001-2004). *J Am Vet Med Assoc,* 2006; 229:1130-1133.
19. Scott KD, Zoran DL, Mansell J, et al. Utility of endoscopic biopsies of the duodenum and ileum for diagnosis of inflammatory bowel disease and smallcell lymphoma in cats. *J Vet Intern Med* 2011; 25:1253-1257.
20. Slawienski MJ, Mauldin GE, Mauldin GN, et al. Malignant colonic neoplasia in cats: 46 cases (1990-1996). *J Am Vet Med Assoc* 1997; 211:878-881.
21. Stein TJ, Pellin M, Steinberg H, et al. Treatment of feline gastrointestinal small-cell lymphoma with chlorambucil and glucocorticoids. *J Am Anim Hosp Assoc* 2010; 46:413-417.
22. Zwahlen CH, Lucroy MD, Kraegel SA, et al. Results of chemotherapy for cats with alimentary malignant lymphoma: 21 cases (1993-1997). *J Am Vet Med Assoc* 1998; 213:1144-1149.
23. Moore AS, Cotter SM, Frimberger AE, et al. A comparison of doxorubicin and COP for maintenance of remission in cats with lymphoma. *J Vet Intern Med* 1996; 10:372–375.
24. Kiselow MA, Rassnick KM, McDonough SP, et al. Outcome of cats with low-grade lymphocytic lymphoma: 41 cases (1995-2005). *J Am Vet Med Assoc* 2008; 232:405-410.
25. Fondacaro JV, Richter KP, Carpenter JL, et al. Feline gastrointestinal lymphoma: 67 cases (1988–1996). *Eur J Comp Gastroenterol* 1999; 4:5-11.

Doenças do esôfago

Iwan Burgener, Médico-Veterinário, PhD, Dipl. ACVIM (SA-IM), Dipl. ECVIM-CA
Clínica de Pequenos Animais Faculdade de Medicina Veterinária, Universidade de Leipzig, Alemanha.

Dr. Burgener estudou medicina veterinária na Universidade de Berna e se formou em 1996. Após uma tese de doutorado em neuroimunologia e um estágio, ele concluiu residência em medicina interna de pequenos animais em Berna e na Universidade do Estado de Louisiana em Baton Rouge, Estados Unidos, entre 1999-2003. Burgener obteve seu título de doutor e habilitação na área de gastrenterologia na Universidade de Berna e, atualmente, é professor e chefe do departamento de medicina interna (com especial interesse voltado para as áreas de gastrenterologia e endocrinologia) na Universidade de Leipzig.

Introdução

O esôfago é um tubo longo por onde o alimento e a água são conduzidos da boca para o estômago. Para garantir o transporte rápido e completo do alimento, os músculos se contraem de forma rítmica durante a deglutição. Do ponto de vista estrutural, a mucosa do esôfago fica normalmente bem protegida por epitélio escamoso com junções oclusivas e muco contendo íons de bicarbonato. Observe que a musculatura do esôfago canino é estriada ao longo de toda sua extensão, enquanto nos gatos (e em seres humanos), os 30-50% da porção inferior do esôfago são compostos de músculo liso. Isso significa que algumas doenças, como a forma focal de miastenia grave, podem causar sinais esofágicos em cães.

A regurgitação é frequentemente a única manifestação observada em cães e gatos com problemas esofágicos. Como a regurgitação é um indício muito relevante para localizar o problema ao esôfago, é importante distinguir entre disfagia (dificuldade de deglutição) e vômito verdadeiro ***(ver Tabela 1).*** A disfagia é muitas vezes acompanhada por ânsia de vômito, salivação e perda de alimento ou líquido, embora isso seja sugestivo de uma causa oral ou faríngea. Se o animal estiver vomitando (ou seja, uma ejeção ativa de alimento ou líquido vindo do estômago ou da porção proximal do duodeno), haverá um esforço abdominal visível e, com frequência, os animais acometidos exibem náusea, salivação e ânsia de vômito antes de vomitar. A regurgitação, no entanto, é uma passagem retrógrada passiva de líquido ou alimento não digerido sem esforço abdominal.

PONTOS-CHAVE

- **Ao contrário dos gatos e seres humanos, os cães possuem musculatura estriada ao longo de toda a extensão do esôfago. Em consequência disso, as doenças do músculo estriado (p. ex., miastenia grave) podem envolver o esôfago.**
- **Independentemente da causa, as manifestações clínicas de doença esofágica incluem muitas vezes regurgitação, salivação e disfagia.**
- **A regurgitação é um processo passivo, que precisa ser diferenciado de vômito.**
- **Corpos estranhos no esôfago podem, na maioria dos casos, ser removidos por endoscopia ou sob fluoroscopia. A probabilidade de complicações será maior em cães de pequeno porte se o corpo estranho for um osso ou se ele ficar alojado por vários dias antes da remoção.**
- **Como resultado de corpos estranhos, esofagite, refluxo gastresofágico ou após a administração de determinados medicamentos, pode ocorrer estenose esofágica, que deve ser tratada por meio de dilatação com balão.**
- **O megaesôfago é a causa mais comum de regurgitação, podendo ser congênito ou adquirido.**
- **Os níveis de anticorpos contra os receptores da acetilcolina devem ser mensurados para averiguar a presença de miastenia grave em todo animal com megaesôfago.**

Histórico e exame clínico

A anamnese é muito importante para diferenciar entre vômito e regurgitação. O clínico deve estabelecer: (a) se existem anormalidades na ingestão de alimento e água, (b) o momento da "ejeção" após a alimentação, (c) o aspecto do material ejetado (grau de digestão, odor, presença ou ausência de muco, bile ou sangue) e (d) se há ou não dor durante a deglutição. Em particular, a ausência de engasgo, náusea e esforço abdominal durante a "ejeção" deve ser interpretada como uma clara indicação de regurgitação e, logo, sugestiva de algum problema esofágico. Infelizmente, o momento em que ocorre a "ejeção de alimento/líquido" após a ingestão não oferece nenhuma diferenciação confiável entre regurgitação e vômito.

O exame clínico do esôfago deve começar com a inspeção da região cervical, pois o alimento impactado pode ser detectado (pelo menos em raças de pelo curto) no lado esquerdo do pescoço. Também é importante observar o animal enquanto ele come; devem ser oferecidos alimentos tanto sólidos quanto líquidos ao paciente (com as vasilhas no chão), observando-o enquanto ele engole, em busca de qualquer regurgitação ou secreção nasal. Os animais com paralisia da faringe e/ou do esôfago constantemente tentam beber água, e a saliva será misturada com a água de bebida, tornando-a frequentemente espumosa em função dos movimentos flácidos da língua. Caso se observe qualquer anormalidade, deve-se tentar o mesmo procedimento com o alimento servido a certa altura; isso garante que a gravidade ajude o animal a engolir. Condições dolorosas na cavidade oral induzem a uma tentativa de eliminar o alimento presente na boca, mas isso não deve ser confundido com disfagia. Por fim, objetos estranhos maiores podem ser detectados por palpação da porção cervical do esôfago.

Linfonodos infartados, tórax não compressível (em cães de pequeno porte e gatos) ou sinais neurológicos também podem ser sugestivos de problema esofágico. Dispneia, tosse induzida e estertores à auscultação torácica podem indicar pneumonia por aspiração. Em casos de miastenia grave, frequentemente se observa fraqueza generalizada e progressiva (sobretudo após esforço). Se o megaesôfago for atribuído a uma endocrinopatia (p. ex., hipotireoidismo ou hipoadrenocorticismo), outros sinais relacionados com a etiologia subjacente poderão ser evidentes. Os animais com doença esofágica de longa data podem estar em má condição corporal ou até emaciados.

Diagnóstico

A radiologia pode ser muito útil para avaliar a função esofágica. Embora uma disfunção grave da garganta e do esôfago possa ser visualizada com frequência (em geral, com o auxílio de agentes de contraste), a dinâmica da deglutição só pode ser observada via fluoroscopia. Normalmente, o esôfago não pode ser visto ao exame radiográfico sem alguma forma de contraste, tal como o ar (como acontece com megaesôfago ou aerofagia ou na presença de pneumomediastino) ou se houver algum corpo estranho ou alimento radiopaco impactado. Caso se faça uso dos agentes contrastantes, preferem-se os produtos contendo iodo ao invés do bário. Isso é particularmente importante na suspeita de perfuração esofágica (o bário é muito mais irritante dentro do tórax do que o iodo) ou caso se planeje uma possível esofagoscopia (o bário obstrui o canal da endoscopia e diminui a visibilidade).

O exame radiográfico raramente demonstrará anormalidades se houver algum distúrbio na mucosa; nesses casos, a esofagoscopia é claramente superior. Embora a esofagoscopia tenha a desvantagem de só poder ser realizada sob anestesia geral, o estômago e o intestino delgado podem ser visualizados ao mesmo tempo, possibilitando a obtenção de biopsia se necessária. A endoscopia também tem a vantagem de permitir o tratamento imediato em certas situações (p. ex., remoção de corpo estranho, dilatação de estenose com balão).

A ***Figura 1*** ilustra um fluxograma sugerido para pesquisar problemas esofágicos. Se houver um megaesôfago visível ao exame radiográfico, as possíveis causas deverão ser investigadas. A determinação dos níveis séricos de anticorpos contra os receptores da acetilcolina ajuda a diagnosticar miastenia grave focal ou generalizada. Exames apropriados para pesquisa de hipotireoidismo (p. ex., testes de T4 e TSH) e hipoadrenocorticismo (teste de estimulação com ACTH, mensuração dos níveis séricos de potássio/sódio) serão justificáveis se houver a suspeita clínica de tais endocrinopatias. No entanto, é importante notar que o megaesôfago atribuído a hipoadrenocorticismo talvez não seja necessariamente acompanhado por alterações eletrolíticas. A exclusão de outras causas de megaesôfago baseia-se na consideração

Tabela 1. Distinção entre regurgitação e vômito.

	Regurgitação	Vômito
Sinais de alerta	Nenhum	Ânsia de vômito, náusea, salivação
Aumento no esforço abdominal	Não	Sim
Alimento	• Não digerido • Bem-formado • Com saliva	• Estado variável de digestão • Possível muco/bile/sangue
Momento após a ingestão alimentar	Imediato ou mais tardio	Geralmente mais tardio (até horas)
Odor, acidez, bile	• De neutro a ácido • Sem bile	• O pH é bastante variável • +/- bile
Especificidade	Específico para problema esofágico (ou faríngeo)	Específico para problemas gastrintestinais, metabólicos ou neurológicos

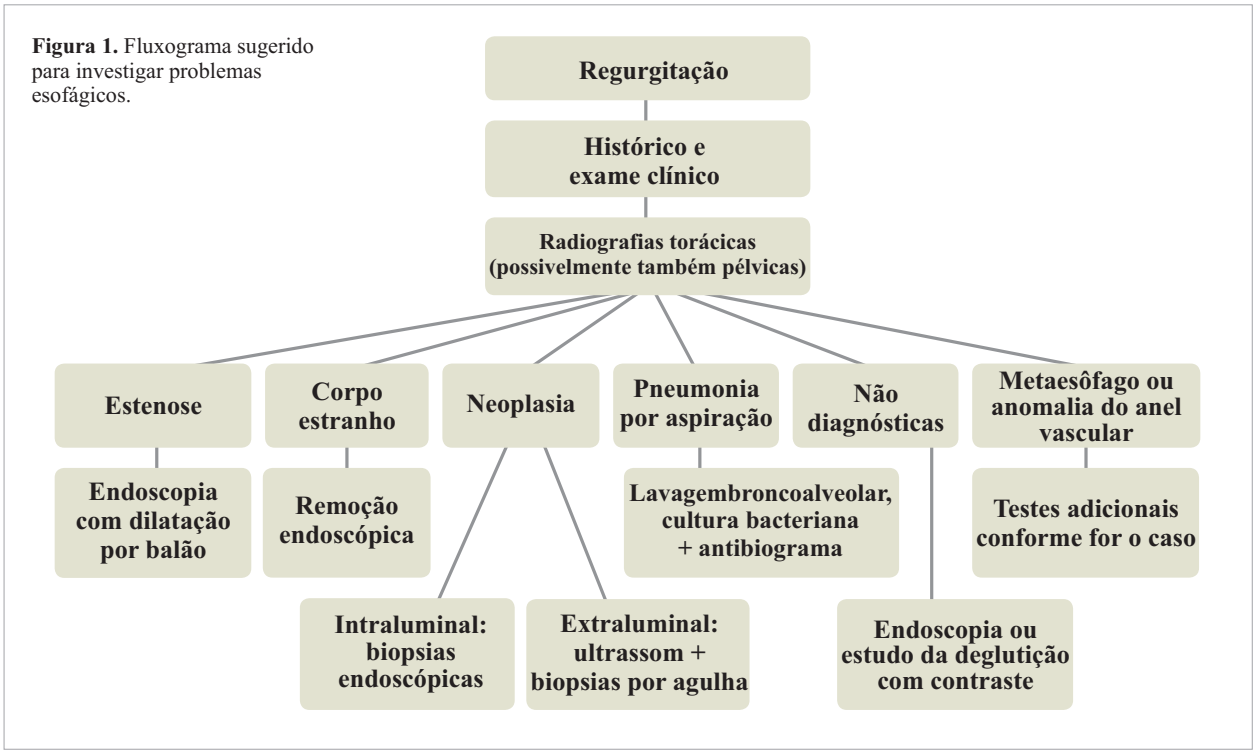

Figura 1. Fluxograma sugerido para investigar problemas esofágicos.

de outras manifestações clínicas e testes laboratoriais específicos (p. ex., anticorpos antinucleares para possível lúpus eritematoso sistêmico, mensuração dos níveis séricos de chumbo ou detecção da toxina botulínica ou, então, biópsia de tecido muscular e nervoso na suspeita de problemas neurológicos).

Principais doenças esofágicas

De modo geral, os problemas esofágicos podem ser divididos em causas morfológicas e funcionais ***(ver Tabela 2)***; note que o megaesôfago quase sempre surge de uma causa funcional. Os principais problemas estão abordados com mais detalhes abaixo.

Corpos estranhos

Os corpos estranhos, como fragmentos ósseos, brinquedos ou quaisquer lixos/resíduos, são um problema comum em cães. Em um estudo publicado recentemente (1), os corpos estranhos removidos por via endoscópica foram responsáveis por 0,67% de todos os casos em um hospital de referência. De um total de 102 objetos, 57 foram encontrados no esôfago, 36 no estômago e 9 em ambos os locais; além disso, quase 50% de todos os objetos eram ossos, seguidos por plásticos, ossos mastigáveis, objetos cortantes, como agulhas e ganchos, além de retalhos, madeiras e pedras. Dependendo do tamanho, da forma e do material, alguns corpos estranhos podem ser regurgitados ou eliminados pelo trato gastrintestinal sem problemas. Os locais de predileção para o encarceramento de corpos estranhos esofágicos são a entrada do tórax, a base do coração e o cárdia. Os cães frequentemente se apresentam com um histórico sugestivo (ingestão de ossos ou lixo ou desaparecimento de brinquedos) e determinadas raças (especialmente as Terriers) são acometidas com frequência. No estudo supramencionado, as raças West Highland White Terrier e Yorkshire Terrier foram significativamente super-representadas, assim como os Bernese Mountain Dogs.

Em alguns casos, os corpos estranhos podem ser palpados por meio extratorácico, mas sempre devem ser confirmados por radiografia ***(Figura 2a)***. A maioria dos corpos estranhos é radiopaca e facilmente identificável; os corpos estranhos radiolucentes podem ser identificados (e removidos) por endoscopia. A radiografia tem uma taxa de sucesso muito alta para o diagnóstico de corpos estranhos esofágicos (100% no estudo acima), enquanto os corpos estranhos gástricos podem passar despercebidos e alguns deles só são encontrados ao exame ultrassonográfico ou à endoscopia. Conforme mencionado anteriormente, caso se faça uso dos agentes de contraste, eles deverão ser à base de iodo, pois o bário pode causar pleurite se houver alguma perfuração, além de adiar qualquer endoscopia necessária.

Em grande parte dos casos, a remoção é feita sob endoscopia ***(Figura 2b)***, embora algumas vezes seja necessário avançar o corpo estranho até o estômago para retirada via gastrotomia. A taxa de êxito da remoção endoscópica é muito elevada (92/102 no estudo previamente citado; embora nenhum animal tenha exigido a realização de esofagotomia, os outros dez objetos foram removidos via gastrotomia) com o uso de equipamentos

Tabela 2. Causas de doença esofágica.

Morfológicas	Funcionais
• Corpo estranho • Esofagite • Refluxo gastresofágico • Estenoses/divertículos • Anomalia do anel vascular • Neoplasia - Intraluminal - Extraluminal • Granuloma (corpo estranho, *Spirocerca lupi*) • Hérnia de hiato • Acalasia cricofaríngea	• Megaesôfago congênito • Megaesôfago adquirido - Miastenia grave (focal ou generalizada) - Secundário à esofagite - Hipoadrenocorticismo - Hipotireoidismo - Lúpus eritematoso sistêmico - Timoma - Problemas neuromusculares (p. ex., polirradiculoneurite, polimiosite) - Disautonomia - Envenenamento/intoxicação (p. ex., chumbo/tálio/organofosforado) - Infeccioso (p. ex., botulismo, tétano, raiva, cinomose) - Idiopático

adequados e a devida experiência do operador. A taxa de complicação costuma ser relativamente baixa, mas corpos estranhos ósseos, peso corporal < 10 kg e presença do corpo estranho há mais de 3 dias são considerados como fatores de risco para complicações e óbito (1). Dependendo do grau de dano à mucosa ***(Figura 2c)***, os animais devem ficar em jejum por 12-48 horas (sobretudo se houver lesões necróticas ou ulceradas) após a remoção. Para diminuir as complicações como esofagite ou estenose, pode-se administrar algum antiácido (como omeprazol ou bloqueador dos receptores histaminérgicos H2) e sucralfato por alguns dias. Ao contrário do que se fala na literatura especializada prévia, a ocorrência de perfuração ***(Figura 3)*** ou estenose esofágica após a remoção é rara na experiência do autor e, em geral, o prognóstico em longo prazo é muito bom.

Esofagite

A mucosa do esôfago é protegida contra danos externos, não só pelo epitélio escamoso com junções oclusivas, mas também pelo muco contendo bicarbonato e prostaglandinas. Se a mucosa for lesionada (p. ex., por corpos estranhos, produtos químicos, queimaduras, vômitos frequentes, hérnia de hiato ou refluxo gastresofágico), poderá ocorrer o desenvolvimento de inflamação, ulceração e estenose graves. Também pode ocorrer esofagite após refluxo sob anestesia (2).

É questionável se um quadro leve de esofagite provoque ou não manifestações clínicas. Os casos graves resultam em hipersalivação, anorexia e regurgitação. O tratamento consiste em fluidoterapia adequada mais jejum por 1-3 dias (não para filhotes caninos nem raças Toys) e, dependendo da gravidade, na administração de sucralfato e na redução da acidez gástrica (ou seja, via omeprazol ou bloqueadores dos receptores histaminérgicos H2). Se necessário, também se pode lançar mão de sondas gástricas para proteger o esôfago; ou, então, os agentes procinéticos (especialmente cisaprida e metoclopramida) podem melhorar a atonia do esfíncter esofágico distal, observada em casos de refluxo gastresofágico (2).

Figura 2. Corpos estranhos esofágicos.

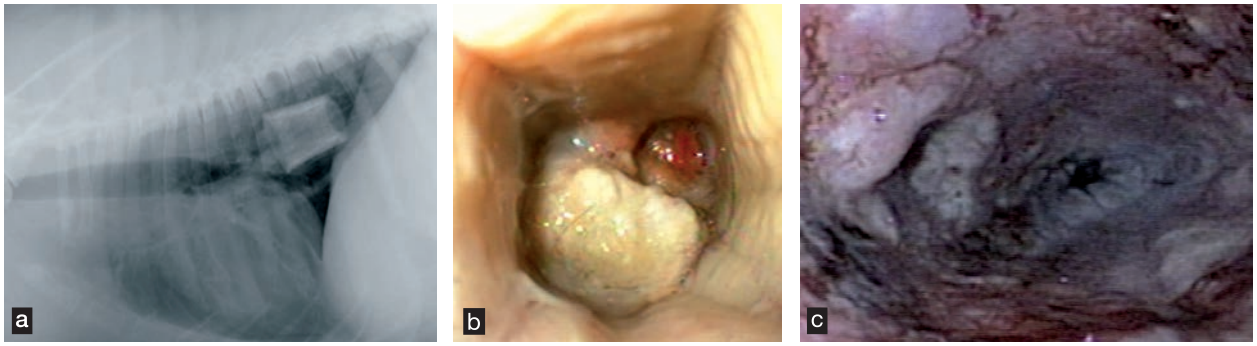

© Dr. Iwan Burgener

a. Radiografia torácica lateral de corpo estranho (um pedaço de osso oco) na porção distal do esôfago de um cão. O corpo estranho tinha sido engolido uma hora antes do exame; por isso, o osso está nitidamente delimitado, não havendo nenhuma reação no tecido circundante.

b. Imagem endoscópica de corpo estranho ósseo misturado ao alimento. A mucosa esofágica do cão parece estar normal.

c. Imagem endoscópica da porção distal do esôfago de um cão após remoção de corpo estranho (uma escápula de roedor). Como o osso estava alojado há 10 dias, havia alterações esofágicas extensas – observe a grande lesão visível no lado esquerdo do esôfago (que não havia sido perfurado).

© Dr. Iwan Burgener

Figura 3. Perfuração esofágica após remoção de corpo estranho ósseo. Na radiografia simples (a) pode-se observar um esôfago cheio de ar; o extravasamento do agente de contraste é visível tanto na radiografia (b) como por fluoroscopia (c).

Estenoses esofágicas

As estenoses esofágicas são mais comuns em animais adultos e costumam ter as mesmas causas da esofagite (corpos estranhos, refluxo, anestesia, produtos químicos, etc.). Uma estenose é diagnosticada por meio de endoscopia ou radiografia contrastada, devendo ser diferenciada de compressões extraluminais. Há relatos de estenoses esofágicas em gatos que foram submetidos à doxiciclina (3) ou clindamicina (4). Embora a patogênese seja incerta, caso esses medicamentos sejam prescritos para os gatos, a dosagem sempre deverá ser acompanhada pela administração de água ou alimento.

As estenoses devem ser tratadas por via endoscópica (com o uso da técnica de balão ***(Figura 4)*** repetida em intervalo de alguns dias, com aumento gradativo do diâmetro desse balão) ou com dilatação sob fluoroscopia. Além de usar o sucralfato e os antiácidos, doses anti-inflamatórias de prednisolona são algumas vezes utilizadas para minimizar a fibrose após a inserção do balão. Injeções intralesionais de triancinolona combinada com a aplicação de balão podem ser bem-sucedidas em estenoses refratárias (5). O tratamento cirúrgico frequentemente falha em virtude da formação de cicatriz e do processo de fibrose.

Figura 4. Imagens endoscópicas de estenose esofágica; **4a** exibe o esôfago imediatamente após a primeira dilatação do balão (a mucosa encontra-se um pouco hemorrágica após o procedimento) e **4b** mostra o esôfago uma semana depois da última dilatação. O esôfago desse cão foi dilatado por 4 vezes no total dentro de um período de 10 dias, manifestando recuperação completa.

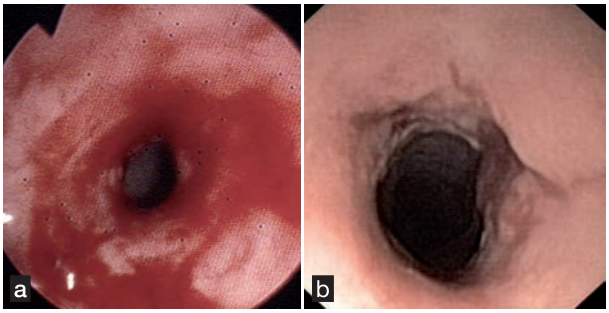

© Dr. Iwan Burgener

Divertículos esofágicos

Um divertículo esofágico consiste na protrusão, semelhante a um saco, do esôfago, que pode ser congênita ou adquirida. Tais divertículos são raros em cães e muito raros em gatos. A causa de divertículo adquirido nem sempre é clara, mas pode surgir após defeitos da mucosa, inflamação grave, fibrose ou pressão intraluminal elevada (secundária a corpos estranhos, distúrbios de motilidade local, pressão extramural) ou ser consequência de abscedação, anomalias do anel vascular não tratadas ou fraqueza do tecido local.

O diagnóstico costuma ser obtido por meio de radiografia. Na maioria dos casos, pode-se observar claramente um aumento de volume do esôfago, cranial ao local de obstrução, em radiografias simples ***(Figura 5a).*** O divertículo possui uma radiodensidade aumentada, ficando bastante evidente na presença de mediastinite, ao passo que um padrão broncoalveolar é visto em casos de pneumonia por aspiração. Os estudos contrastados sempre devem demonstrar a existência de algum divertículo ***(Figura 5b)***. Para divertículos maiores, pode-se tentar o procedimento de ressecção e reconstrução do esôfago, embora a formação de tecido cicatricial com consequente estenose possa ser uma complicação.

Anomalias do anel vascular

As anomalias vasculares, como a persistência do arco aórtico direito/ ducto arterioso, artéria subclávia direita aberrante ou arco aórtico duplo, são anormalidades congênitas de desenvolvimento. A persistência do arco aórtico direito é provavelmente a anomalia mais comum e mais bem descrita. A princípio, as manifestações clínicas costumam ser observadas após o desmame quando o filhote canino ingere alimento sólido pela primeira vez. O diagnóstico é feito com base no histórico, na identificação do animal (em particular, pelo fato de ser observado em raças caninas de grande porte de 3 a 6 meses de vida) e no exame radiográfico. A realização de estudo contrastado revelará uma dilatação do esôfago, cranial à base do coração ***(Figura 5);*** além disso, outras causas potenciais podem ser excluídas pela demonstração da vasculatura anormal com o uso de angiografia por tomografia

computadorizada. Durante a endoscopia, pode-se notar a compressão extraluminal, cranial à base do coração; isso deve ser diferenciado de estenose. A maioria das anomalias vasculares é corrigida por meio cirúrgico via toracotomia do lado direito, embora a persistência do arco aórtico direito seja tratada por uma abordagem intercostal esquerda.

Neoplasia

As neoplasias esofágicas são raras e correspondem por menos de 0,5% dos tumores caninos e felinos (6). Elas podem ser de origem esofágica primária (principalmente carcinomas e sarcomas), periesofágica (linfoma, carcinoma da tireoide, timoma) ou metastática (câncer de tireoide, pulmão, estômago), sendo que os tumores metastáticos são mais comuns do que a neoplasia primária. Em regiões onde o *Spirocerca lupi* é endêmico, é possível o desenvolvimento de granulomas dentro do esôfago. Tais granulomas podem acabar induzindo à metaplasia ou até mesmo ao desenvolvimento de fibrossarcoma ou sarcoma osteogênico.

Se houver dúvida quanto à localização de alguma massa, será recomendável a realização de endoscopia. Massas intraluminais podem ser submetidas à biopsia; note que a amostragem do tecido esofágico normal é relativamente difícil de ser obtida. A neoplasia maligna possui um prognóstico mau. Na melhor das hipóteses, se o tumor estiver no segmento faríngeo, talvez seja possível a remoção antes de uma maior disseminação; em caso de linfoma, torna-se apropriada a administração de quimioterapia. Tumores benignos (como leiomioma) podem ser excisados com boas chances de recuperação.

Hérnia de hiato

Um deslocamento do estômago através do hiato esofágico recebe o nome de hérnia de hiato, que pode ser congênita ou adquirida. Várias formas de hérnias de hiato são descritas nos animais (7):

- Axial (deslizante)
- Paraesofágica (por rolamento)
- Mista (axial e paraesofágica combinadas)
- Invaginação gastresofágica

Em uma hérnia axial, a porção caudal do esôfago se move no sentido cranial juntamente com o cárdia. Em uma hérnia paraesofágica ***(Figura 6)***, o cárdia permanece no lugar e uma parte do estômago se projeta através do hiato em direção à cavidade torácica. Por fim, pode se desenvolver uma invaginação do estômago no esôfago (invaginação gastroesofágica) em casos de hérnia axial. Tanto com hérnias paraesofágicas como (raramente) com invaginações gastroesofágicas, pode ocorrer encarceramento. Embora a patogênese seja incerta, uma pressão intra-abdominal elevada (após vômitos crônicos) ou uma pressão intratorácica negativa (em animais com obstrução intermitente das vias aéreas) são possíveis causas de hérnia de hiato adquirida.

Ao exame clínico, a doença leva à interrupção da ingestão alimentar, com náusea, salivação, vômito ou regurgitação (algumas vezes, misturados com sangue), problemas respiratórios e, em casos prolongados, emaciação. A radiografia pode revelar o segmento caudal do esôfago preenchido por ar. A porção invaginada do estômago pode ser vista por trás do esôfago repleto de ar como uma área radiodensa. Às vezes, no entanto, pode não ser fácil visualizar a víscera deslocada; nesse caso, pode ser útil a aplicação de pressão externa sobre o abdômen durante a radiografia. Com frequência, estudos contrastados podem facilitar significativamente a localização. O tratamento de hérnia de hiato é cirúrgico, envolvendo a redução do estômago e o estreitamento do hiato.

Acalasia cricofaríngea

O termo "calasia" significa relaxamento de um orifício anatômico; portanto, "acalasia" pode ser utilizado para indicar espasmo dos esfíncteres esofágicos superior ou inferior. Acalasia cricofaríngea, ou disfagia, é um problema causado pela falta de relaxamento do esfíncter

Figura 5. Imagens radiográficas de um cão de 6 meses de vida com arco aórtico direito persistente. Em virtude do grave estreitamento de longa data do esôfago ao nível da base do coração, ocorreu o desenvolvimento de uma grande dilatação, que pode ser observada nas imagens tanto simples (a) como contrastadas (b).

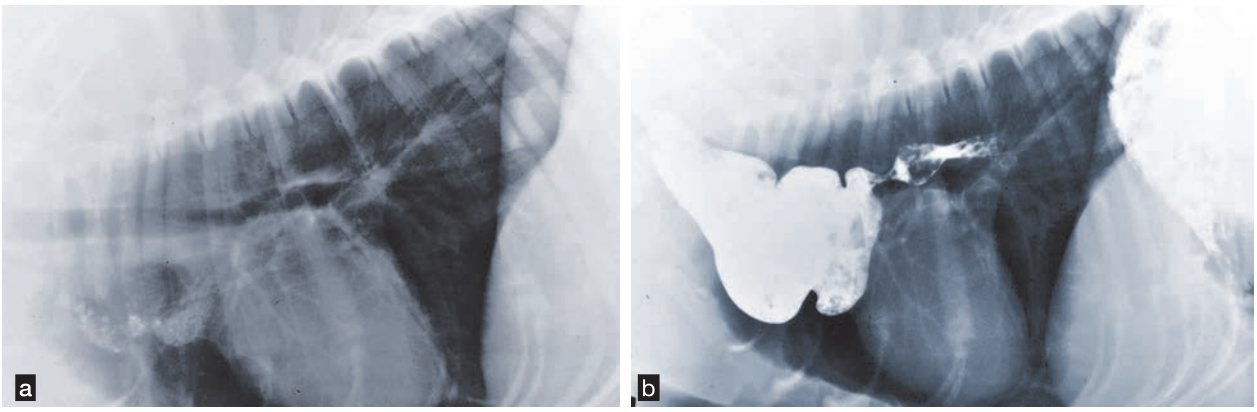

© Dr. Iwan Burgener

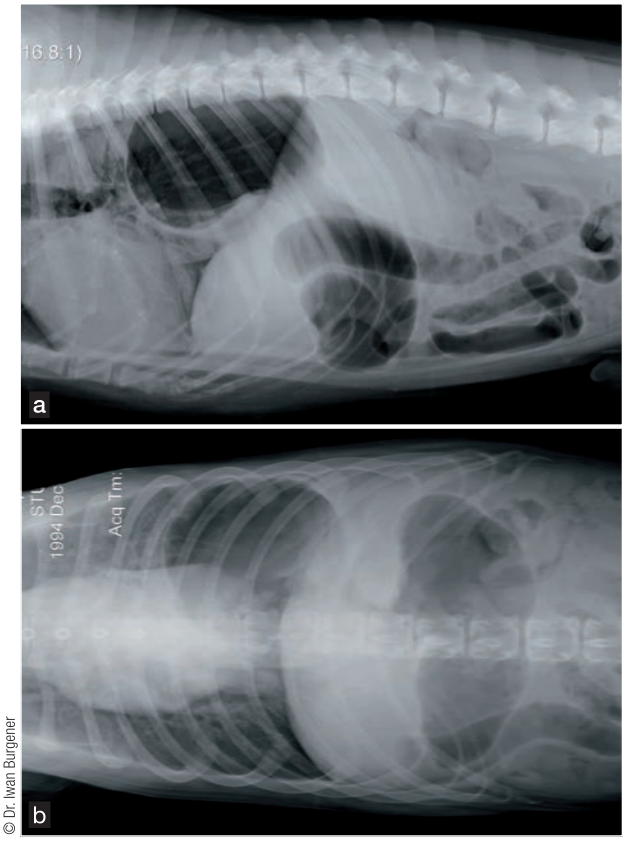

© Dr. Iwan Burgener

Figura 6. Radiografias laterolateral (s) e ventrodorsal (b) de uma hérnia de hiato. Observe o aspecto notável da víscera preenchida por ar dentro do tórax, com uma conexão, semelhante à ampulheta, com a porção do estômago que está dentro do abdômen. Trata-se de uma hérnia de hiato paraesofágica, por meio do qual uma parte do estômago avança em direção ao tórax ao lado do esôfago.

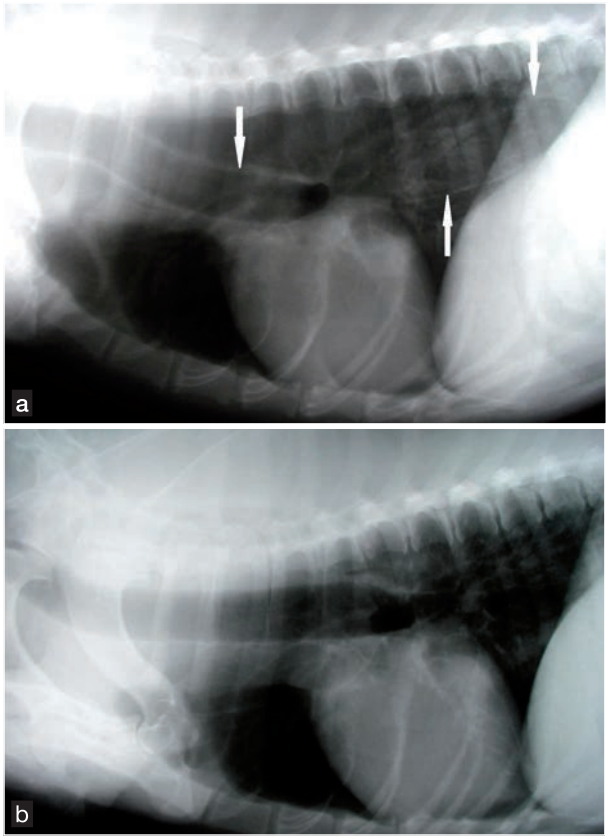

© Dr. Iwan Burgener

Figura 7. Radiografias laterais do tórax de um cão de 4 anos de idade da raça Basset Hound com hipoadrenocorticismo antes (a) e 1 semana depois (b) de iniciar o tratamento com fludrocortisona. O megaesôfago original (seta em [a]) que levou à regurgitação desapareceu durante o tratamento.

faringoesofágico (ou seja, o esfíncter esofágico superior) durante a primeira fase da deglutição (2). Do ponto de vista clínico, esse problema é quase indistinguível de assincronia cricofaríngea, uma falta de coordenação do esfíncter esofágico superior e da contração faríngea. A etiologia e a patogênese dessa doença permanecem incertas.

A maioria dos cães acometidos revela sinais clínicos logo após o nascimento, embora a acalasia também possa ocorrer espontaneamente em cães mais idosos. Esses casos apresentam muitas vezes outros problemas adquiridos, como: miastenia grave, paralisia laríngea ou estenoses esofágicas. Os animais afetados mostram dificuldade de alimentação: haverá várias tentativas malsucedidas para engolir o alimento, que pode cair da boca. Além disso, observam-se os sinais de regurgitação, refluxo nasofaríngeo da ingesta, ptialismo, tosse, asfixia por engasgo e perda de peso, com o possível desenvolvimento de pneumonia por aspiração.

O diagnóstico é feito com o uso da fluoroscopia contrastada, por meio do qual se observam várias tentativas frustradas de deglutição; o bolo alimentar é formado, mas não chega ao esôfago (ou apenas em pequenas quantidades), apesar de várias tentativas. A maioria dos pacientes diagnosticados com essa doença é tratada por miotomia ou miectomia cricofaríngea, com sucesso moderado a satisfatório. Com frequência, os pacientes apresentam uma melhora significativa imediatamente após a cirurgia, embora a presença de fatores pré-operatórios, como pneumonia por aspiração e desnutrição, possam ser indicadores prognósticos maus.

Megaesôfago

O megaesôfago pode ser definido como uma expansão/dilatação (algumas vezes, com aumento maciço do tamanho) e hipomotilidade do esôfago, sendo um distúrbio funcional que costuma afetar toda a extensão desse órgão. O alimento e a água engolidos permanecem no esôfago e não passam para o estômago. O distúrbio pode ser congênito (hereditário) ou adquirido. Conforme mencionado anteriormente, como o cão é excepcional por ter músculo estriado ao longo de toda a extensão do esôfago, essa espécie é particularmente vulnerável ao megaesôfago; por conseguinte, isso pode se desenvolver

com doenças da musculatura estriada, como miastenia grave. Miastenia focal ou generalizada, esofagite, hipotireoidismo, hipoadrenocorticismo ***(Figura 7)*** ou timomas são as causas mais comuns de megaesôfago (ver acima), embora frequentemente nenhuma causa seja encontrada (ou seja, idiopático). Na forma congênita, os sinais geralmente aparecem enquanto o animal ainda está crescendo. Como é possível o desenvolvimento de pneumonia secundária por aspiração, sinais como tosse, taquipneia/dispneia, febre e mal-estar geral também podem ser observados, além de outras manifestações da doença subjacente.

O megaesôfago pode ser diagnosticado com maior facilidade por meio de radiografia ***(Figura 7a)***: as paredes dorsais e ventrais do esôfago são normalmente invisíveis, mas poderão ser identificadas dentro do mediastino se o esôfago estiver preenchido com ar, água ou alimento. No entanto, o esôfago é muitas vezes mais facilmente visualizado na posição caudal ao coração. A margem dorsal da traqueia é frequentemente visível como uma linha bastante nítida e bem definida que contrasta com o ar no esôfago. Em casos de dúvida, é útil fazer uso de um agente de contraste, embora isso aumente o risco de pneumonia por aspiração. Os exames endoscópicos não costumam ser necessários, mas podem ser úteis se processos como inflamação, tumor, hérnia de hiato ou corpo estranho tiverem de ser excluídos.

Quando nos deparamos com um animal acometido por megaesôfago, os objetivos são identificar e tratar a causa subjacente ***(Figura 7b)***, diminuir a incidência de regurgitação e o aumento de volume do esôfago, garantir a nutrição adequada e tratar/evitar as complicações, como esofagite ou pneumonia por aspiração (8). Os agentes procinéticos (p. ex., cisaprida) são úteis em gatos, pois eles agem melhor na musculatura lisa (sendo, portanto, de pouca utilidade em cães). Se a causa não for identificada e não puder ser tratada de forma específica, o prognóstico em longo prazo costuma ser mau. O manejo especial da dieta com a colocação da vasilha em um lugar suspenso/elevado e o oferecimento de pequenos péletes de alimento, entre outras medidas, pode melhorar um pouco o prognóstico em longo prazo (em particular, por reduzir o risco de pneumonia por aspiração).

Conclusão

Como o esôfago é propenso a vários distúrbios, o clínico deve adotar uma abordagem padrão para o exame e o diagnóstico de tais casos. O prognóstico pode ser bastante variável, dependendo da causa subjacente; em algumas condições, pode haver a necessidade de tratamento prolongado. Pode ser um grande desafio tratar o megaesôfago; por essa razão, devem-se empreender todos os esforços para obter um diagnóstico definitivo em todos os casos.

Referências bibliográficas

1. Gianella P, Pfammatter NS, Burgener IA. Oesophageal and gastric endoscopic foreign body removal: complications and follow-up of 102 dogs. *J Small Anim Pract* 2009; 50:649–654.
2. Moore LE. The esophagus. In: Steiner JM, ed. Small Animal Gastroenterology. *Hannover, Schlütersche,* 2008; 139-150.
3. German AJ, Cannon MJ, Dye C, et al. Oesophageal strictures in cats associated with doxycycline therapy. *J Feline Med Surg* 2005; 7:33-41.
4. Beatty JA, Swift N, Foster DJ, et al. Suspected clindamycin-associated oesophageal injury in cats: five cases. *J Feline Med Surg* 2006; 8(6):412-9.
5. Fraune C, Gaschen F, Ryan K. Intralesional corticosteroid injection in addition to endoscopic balloon dilation in a dog with benign oesophageal strictures. *J Small Anim Pract* 2009; 50:550-553.
6. Hohenhaus AE. Neoplastic conditions of the esophagus. In: Steiner JM, ed. Small Animal Gastroenterology. *Hannover, Schlütersche,* 2008; 151-153.
7. Hedlund CS. Surgery of the digestive system. In: Fossum TW, ed. Small Animal Surgery. *St. Louis, Mosby,* 2007; 396-400.
8. Johnson BM, DeNovo RC, Mears EA. Canine megaesophagus. In: Bonagura JD, Twedt DC, eds. Kirk's Current Veterinary Therapy XIV. *St. Louis, Saunders Elsevier* 2009; 486-492.

Para recortar e guardar...

Uma abordagem passo a passo para cães e gatos com diarreia crônica

Jörg Steiner, Médico-Veterinário, PhD, Dipl. ACVIM, Dipl. ECVIM-CA, AGAF
Laboratório Gastrintestinal, Departamento de Clínica de Pequenos Animais, Faculdade de Medicina Veterinária e Biomedicina, Universidade Texas A&M, Estados Unidos.

A diarreia é um dos motivos mais comuns que levam cães e gatos ao Médico-Veterinário. Os pacientes com diarreia aguda costumam necessitar de procedimentos diagnósticos limitados ou testes adicionais, porém a necessidade de cuidados de suporte é o quesito mais importante, dependendo da gravidade da condição e de quaisquer complicações sistêmicas, como desidratação, distúrbios eletrolíticos ou até anemia. Os pacientes com diarreia crônica representam um desafio diagnóstico muito maior. Isso se deve em parte ao fato de que uma ampla variedade de diagnósticos diferenciais precisa ser considerada nesses pacientes ***(Tabela 1)***. Assim, deve-se utilizar uma abordagem sistemática para se chegar ao diagnóstico e tratamento mais apropriados. Em geral, seis etapas devem ser adotadas ***(Tabela 2).***

Tabela 1. Causas de diarreia crônica.
Essa tabela exibe as causas mais frequentes de diarreia crônica em cães e gatos. Para algumas categorias, são fornecidos os exames mais comuns.

Causas primárias de diarreia crônica	Causas secundárias de diarreia crônica
Infecciosas • Endoparasitas • Enteropatógenos • Disbiose do intestino delgado	Doença pancreática exócrina • Insuficiência pancreática exócrina • Pancreatite crônica
Inflamatórias • Enteropatia inflamatória idiopática	Hepatopatia • Insuficiência hepática
Neoplásicas • Linfoma intestinal • Outras	Nefropatia • Doença renal crônica
Mecânicas • Intussuscepção deslizante	Adrenopatia • Hipoadrenocorticismo
Tóxicas	Tireoidopatia • Hipertireoidismo em gatos • Hipotireoidismo em cães
Outras condições raras	• Doença cardiovascular • Doença do sistema nervoso central

1. Obter o histórico e realizar o exame físico

Como acontece em qualquer outro processo de doença, é crucial obter um histórico clínico detalhado e realizar um exame físico completo para cada cão ou gato com diarreia crônica. A obtenção do histórico deve incluir perguntas sobre qualquer doença prévia, bem como sobre o problema atual.

Um aspecto muito importante é obter um histórico alimentar completo, o que deve incluir questões a respeito da principal dieta oferecida ao animal de estimação, bem como sobre qualquer petisco que ele possa receber. Além disso, a diarreia deve ser bem-caracterizada, o que pode ser simplificado utilizando um quadro com fotos de diferentes qualidades das fezes. O histórico e o exame físico isolados fornecem informações suficientes para descartar doença dos sistemas cardiovascular ou nervoso central como uma causa da diarreia crônica.

2. Descartar e tratar os endoparasitas

Os endoparasitas continuam sendo uma importante causa de diarreia crônica, além de ser um quadro facilmente diagnosticado e tratado na maioria dos casos. Cada paciente deve ser submetido a, no mínimo, a um exame de fezes por meio de esfregaço direto e flotação. Independentemente do resultado, todo paciente deve ser tratado com algum agente anti-helmíntico de amplo espectro. Deve-se notar que o *Tritrichomonas fetus* é um importante, se não o mais importante, endoparasita em gatos. É recomendável a realização do teste de PCR (reação em cadeia da polimerase) para detecção desse microrganismo em todos os gatos com diarreia crônica, especialmente naqueles com sinais atribuídos ao intestino grosso e outros pertencentes a um grupo de risco (p. ex., colônias de gatos que vivem em ambientes internos).

3. Diferenciar as causas primárias e secundárias de diarreia crônica
(ver Tabela 3)

4. Caracterizar o processo de doença

A diarreia pode ser caracterizada como diarreia do intestino delgado (volume aumentado, perda de peso comum e possível melena) ou diarreia do intestino grosso (frequência elevada, aumento do muco e possível hematoquezia); no entanto, deve-se notar que a colite isolada é rara em cães e não é comum em gatos.

Outra forma de caracterizar ainda mais o processo da doença é pela mensuração das concentrações séricas de cobalamina e folato.

A concentração sérica de folato pode estar diminuída em pacientes com doença do intestino delgado, proximal ou difusa, grave e de longa data, mas pode estar aumentada em pacientes com disbiose do intestino delgado. Já a concentração sérica de cobalamina pode estar reduzida com doença do intestino delgado, distal ou difusa, grave e de longa data, insuficiência pancreática exócrina ou disbiose do intestino delgado.

5. Realizar testes terapêuticos (diagnóstico empírico), se não houver contraindicação

Vale mencionar que um teste terapêutico é contraindicado em pacientes que se encontram emaciados e/ou apresentam hipoalbuminemia grave ou alguma outra complicação sistêmica.

Se o paciente estiver com deficiência de cobalamina, essa vitamina deverá ser suplementada pela aplicação parenteral de vitamina B12 pura (ver protocolo em http://www.vetmed.tamu.edu/gilab/research/cobalamin-information#dosing). Os testes alimentares são eficazes em até 60% dos cães e gatos com diarreia crônica. Embora vários tipos de dieta possam ser empregados para esses pacientes ***(Tabela 4)***, atualmente existem apenas dados limitados disponíveis a respeito do uso de dietas ricas em fibras ou pobres em carboidratos.

Na última década, foram apresentados muitos estudos clínicos e experimentais, sugerindo que a microbiota (o agrupamento de todos os microrganismos no trato GI) desempenhe um papel na patogênese de doença gastrintestinal crônica. Dessa forma, uma estratégia para um diagnóstico empírico em cães e gatos com diarreia crônica é a manipulação da microbiota gastrintestinal ***(Tabela 5).***

Agentes anti-inflamatórios e imunossupressores também podem ser empregados de forma empírica. Antes de se fazer uso desses agentes, no entanto, sempre é preciso se esforçar para obter um diagnóstico definitivo. Contudo, quando o proprietário rejeita essa opção, o diagnóstico empírico com algum desses agentes é uma medida razoável ***(Tabela 6).***

6. Efetuar a avaliação histopatológica de biopsias

As amostras de biopsia para avaliação histopatológica podem ser coletadas por endoscopia (menos invasiva), laparoscopia (menos desejável) ou laparotomia exploratória (mais invasiva). Independentemente da via de coleta da biopsia, devem-se coletar múltiplas biopsias de alta qualidade de cada segmento intestinal, enviando-as para avaliação. Todavia, deve-se notar que, mesmo com

Tabela 2. Avaliação diagnóstica sistemática para cães e gatos com diarreia crônica.

Etapa No.	Etapa diagnóstica
1	Obter o histórico e realizar o exame físico
2	Descartar e tratar os endoparasitas
3	Diferenciar as causas primárias e secundárias de diarreia crônica
4	Caracterizar o processo patológico
5	Realizar testes terapêuticos (diagnóstico empírico), se não houver contraindicação
6	Efetuar a avaliação histopatológica de biopsias

Tabela 3. Lista para descartar as causas secundárias de diarreia crônica em cães e gatos.

Distúrbio	Exame diagnóstico
Insuficiência pancreática exócrina	Concentração sérica diminuída de imunorreatividade semelhante à da tripsina.
Pancreatite crônica	Concentração sérica elevada de imunorreatividade da lipase pancreática (mensurada por meio do ensaio de imunorreatividade das lipases pancreáticas caninas e felinas específicas).
Insuficiência hepática	Concentrações séricas diminuídas de albumina, colesterol, ureia e/ou glicose; concentração sérica aumentada de bilirrubina.
Doença renal crônica	Concentração sérica elevada de creatinina e ureia; densidade urinária diminuída.
Hipoadreno-corticismo	Osmolalidade sérica reduzida de sódio e aumentada de potássio, além da ausência de leucograma de estresse (> 2.500 linfócitos/µL ou > 500 eosinófilos/µL); concentração basal de cortisol se houver qualquer suspeita; confirmação pelo teste de estimulação com ACTH.
Hipertireoidismo em gatos	T_4 total; se não estiver aumentado, mensurar o T_4 livre; talvez haja necessidade de cintilografia da tireoide se a mensuração dos hormônios tireoidianos não for capaz de descartar o hipertireoidismo.
Hipotireoidismo em cães	T_4 total; se estiver baixo, mensurar o T_4 livre; talvez haja necessidade de outros testes diagnósticos se o estado da tireoide ainda estiver indeterminado.

o envio de biopsias de alta qualidade, existe certa variabilidade na avaliação histopatológica de amostras. Quando os achados clínicos e a avaliação histopatológica não coincidem, é recomendável entrar em contato com o patologista para discutir o laudo com mais detalhes. Também pode haver a necessidade dos exames de imuno-histoquímica e clonalidade para diferenciar linfoma intestinal de doença inflamatória intestinal idiopática.

Tabela 4. Tipos de dieta que podem ser eficazes para um teste alimentar (dietético) em cães e gatos com diarreia crônica.

Tipo de dieta	Características
Dieta com restrição antigênica	Contém uma única fonte de proteína e uma única fonte de carboidrato.
Dieta proteica hidrolisada	Contém proteína que foi degradada em peptídeos menores ou até aminoácidos; as dietas diferem tanto em termos da fonte proteica, como em relação ao grau e à consistência da hidrólise.
Dieta de fácil digestibilidade	Dieta pobre em resíduos; contém prebióticos; pode conter outros nutracêuticos (p. ex., antioxidantes).
Dieta rica em fibras	Restrita a pacientes com colite isolada.
Dieta rica em gordura/ pobre em carboidrato ou dieta com teor moderado tanto de gordura como de carboidrato	Mecanismo de ação desconhecido; a dieta escolhida precisa ser digestível.

Tabela 5. Várias estratégias para alterar a microbiota gastrintestinal.

Prebióticos	Substâncias não digeríveis, mas fermentáveis; p. ex., fruto-oligossacarídeso (FOS) de cadeias com comprimentos variados podem ser adicionados à dieta (p. ex., muitas fórmulas de alta digestibilidade) ou administrados sob a forma de suplemento alimentar.
Probióticos	Bactérias benéficas vivas; precisam ser seguras, estáveis e eficazes; muitos produtos falham em atender a esses padrões; foi demonstrado que os probióticos são úteis em um número limitado de condições em pacientes veterinários.
Simbióticos	Uma combinação de prebiótico e probiótico (no mesmo produto ou pela combinação de dois produtos separados).
Antibióticos	Tilosina é o antibiótico de escolha (25 mg/kg a cada 12 horas por 6-8 semanas; no entanto, dosagens mais baixas também podem ser eficazes); pode ser salpicado sobre o alimento ou envolvido em cápsulas; o metronidazol também é muito eficaz, pois tem efeitos tanto antibióticos como imunomoduladores; embora ele tenha efeitos colaterais, o metronidazol é um importante antibiótico na medicina humana.

Tabela 6. Medicamentos anti-inflamatórios e imunossupressores para o tratamento de cães e gatos com diarreia crônica.

Agente terapêutico	Comentários
Corticosteroides	Prednisona em cães e prednisolona em gatos; podem levar a efeitos colaterais sistêmicos que talvez exijam a reavaliação das opções terapêuticas; a budesonida é um corticosteroide de ação local que pode ser utilizado em casos intolerantes aos efeitos colaterais sistêmicos com outra corticoterapia.
Mesalamina	Um anti-inflamatório que só deve ser usado em pacientes com colite isolada; pode ser associado à ceratoconjuntivite seca.
Ciclosporina	Agente imunossupressor; funciona bem, mas é caro, especialmente quando utilizado em cães de grande porte; a resposta inicial pode levar 3 semanas para ser observada.
Metronidazol	Pode ter atividade imunossupressora.
Azatioprina	Agente imunossupressor; pode ser associado a efeitos colaterais graves; a resposta inicial pode levar 3 semanas para ser observada.

PESQUISA DE QUALIDADE

VETERINARY focus

A revista internacional do Médico-Veterinário de animais de companhia

Como estamos nos saindo?

Por mais de 20 anos, graças à nossa rede de especialistas ao redor do mundo, a Veterinary Focus traz a ciência para a sua prática diária.

Nos ajude a melhorar nossa publicação acessando uma rápida pesquisa on-line (são apenas 15 questões!) relacionada à última edição.

www.veterinaryfocus.com

ROYAL CANIN

VETERINARY EXCLUSIVE

ROYAL CANIN

Diversidade requer **atenção especial**

Para cada necessidade nutricional uma resposta específica e precisa

A diversidade das etiologias requer maior fexibilidade nas opções nutricionais. Formulações específicas proporcionam a resposta mais rigorosa e máxima segurança digestiva para cada animal com problemas gastrintestinais.

Curtir
facebook.com/royalcaninndobrasil
@royal_canin
royalcanin.com.br
0800 703 55 88

VETERINARY DIET